



## Síndrome de Wunderlich asociado al uso de Warfarina

### *Wunderlich Syndrome associated with Warfarin use*

Eilen Carol Reyes Griñán <sup>1\*</sup> <https://orcid.org/0000-0003-4428-4757>

Gabriela Hernández Sánchez <sup>1</sup> <https://orcid.org/0009-0001-3042-3317>

Miriam Daymi Hernández Rech <sup>1</sup> <https://orcid.org/0009-0006-8468-0024>

Sigfredo Calzadilla Feijoo <sup>1</sup> <https://orcid.org/0009-0004-8931-6243>

José Antonio Jordán González <sup>1</sup> <https://orcid.org/0000-0001-5438-7229>

Luis Enrique Concepción Portales <sup>1</sup> <https://orcid.org/0000-0002-4348-5963>

<sup>1</sup> Centro de Investigaciones Médico-Quirúrgicas. la Habana, Cuba.

\*Autor para la correspondencia. Correo electrónico: [eilenrg99@gmail.com](mailto:eilenrg99@gmail.com)

### RESUMEN

**Introducción:** El Síndrome de Wunderlich se describe como la hemorragia renal espontánea o de origen no traumático. Es una entidad poco frecuente y con frecuencia mortal.

**Objetivo:** Presentar un caso de síndrome de Wunderlich asociado al uso de anticoagulantes orales.

**Caso clínico:** Paciente masculino de 77 años de edad, con antecedentes patológicos personales de hipertensión arterial, cardiopatía isquémica y fibrilación auricular tratada con warfarina, sin control adecuado.

Acude a cuerpo de guardia por presentar dolor lumbar derecho a tipo cólico, de dos días de evolución con irradiación a flanco, fosa iliaca y hemiescrotos derechos, asociado a hematuria, sudoraciones y escalofríos, sin constatar fiebre, y marcado decaimiento y malestar general. Niega antecedente de trauma y otros síntomas urinarios. Se constatan signos de hipovolemia asociado al dolor.

Se indican complementarios donde se constata hematoma retroperitoneal en relación con un síndrome de Wunderlich. Se mantuvo una conducta conservadora y al

<http://revcimeq.sld.cu/index.php/imq>  
[revinmedquir@infomed.sld.cu](mailto:revinmedquir@infomed.sld.cu)

Bajo licencia Creative Commons





presentar deterioro del estado general se decide realizar tratamiento quirúrgico de urgencia donde, al abordar la zona de retroperitoneo, se constató un hematoma perirrenal en relación con el polo inferior del riñón derecho. Se realizó nefrectomía derecha. En el estudio histológico no se definió causa anatómica.

## ABSTRACT

**Introduction:** Wunderlich syndrome is described as spontaneous renal hemorrhage or hemorrhage of non-traumatic origin. It is a rare and often fatal entity. Objective: To present a case of Wunderlich syndrome associated with the use of oral anticoagulants.

**Objective:** To present a case of Wunderlich syndrome associated with the use of oral anticoagulants.

**Clinical case:** A 77-year-old male patient with a personal pathological history of arterial hypertension, ischemic heart disease and atrial fibrillation treated with warfarin, without adequate control. The patient went to the emergency room with right lumbar pain of the colic type, of two days of evolution with irradiation to the right flank,

**Conclusiones:** El síndrome de Wunderlich es una entidad poco frecuente, pero puede ser mortal si no se trata de manera oportuna. El tratamiento depende del estado hemodinámico del paciente.

**Palabras clave:** anticoagulante oral; nefrectomía; hematuria.

iliac fossa and hemiscrotum, associated with hematuria, sweating and chills, without noting fever, and marked decay and general malaise. She denies a history of trauma and other urinary symptoms. Signs of hypovolemia associated with pain are observed.

Complementary tests are indicated where retroperitoneal hematoma is found in relation to Wunderlich syndrome. A conservative approach was maintained and as the general condition deteriorated, it was decided to perform emergency surgical treatment where, when addressing the retroperitoneal area, a perirenal hematoma was found in relation to the lower pole of the right kidney. A right nephrectomy was performed. In the histological study, no anatomical cause was defined. Conclusions:

<http://revcimeq.sld.cu/index.php/imq>  
[revinmedquir@infomed.sld.cu](mailto:revinmedquir@infomed.sld.cu)





Wunderlich syndrome is a rare entity, but it can be fatal if not treated in a timely manner. Treatment depends on the patient's hemodynamic status.

**Conclusions:** Wunderlich syndrome is a rare entity, but it can be fatal if not treated in a

timely manner. Treatment depends on the patient's hemodynamic status.

**Keywords:** oral anticoagulant; nephrectomy; hematuria.

**Recibido:** 15/08/2024

**Aceptado:** 05/10/2024

## INTRODUCCIÓN

La hemorragia renal espontánea subcapsular o perirrenal de etiología no traumática es una afección poco frecuente, que causa una colección brusca hemática en la celda renal. El hemoperitoneo es excepcional. La hemorragia es autolimitada por la resistencia del tejido perirrenal. <sup>(1)</sup>

La hemorragia retroperitoneal espontánea se describió de manera sutil en 1700 por Bonet. En 1856 el médico alemán Carl August Wunderlich hizo una descripción minuciosa de esta dolencia como un trastorno vascular hemorrágico agudo espontáneo del riñón, con la presencia de un hematoma que disecaba los espacios subcapsular y perirrenal y los nombró como “apoplejía espontánea de la cápsula renal”. En 1910 Coenen describió 13 casos. <sup>(2)</sup>

En el 2002, Zhang y otros reportaron la etiología de la hemorragia renal espontánea en un metaanálisis de 47 publicaciones en el que reunieron 165 casos. En el 61 % la etiología fue neoplásica, 48 (31 %) pacientes tenían angiomiolipoma, en 43 (30 %) se encontró carcinoma de células renales, enfermedades vasculares renales en 28 (17 %) y otras causas diversas como: infecciones, periarteritis nodosa, uso de anticoagulantes o antiagregantes plaquetarios en 15 % y

<http://revcimeq.sld.cu/index.php/img>

[revinmedquir@infomed.sld.cu](mailto:revinmedquir@infomed.sld.cu)

Bajo licencia Creative Commons





en 7 % de los casos estudiados la etiología fue idiopática. Murad reportó que los angioliipomas mayores de 4 cm tienen 25 % de posibilidades de presentarse como síndrome de Wunderlich. <sup>(2)</sup>

La literatura reporta de 300 casos a nivel mundial, la mayoría son reportes de casos aislados diagnosticados por los urólogos; rara vez por los servicios de emergencias, casi siempre son pacientes atendidos por neoplasias malignas de células renales que se complican o debutan como una hemorragia espontánea renal no traumática. La presencia de hemoperitoneo es excepcional debido a que la hemorragia está limitada por la resistencia del tejido perirrenal. <sup>(2)</sup>

En Cuba se han publicado dos artículos donde se presentan 3 casos de esta patología, ambos en relación con causas tumorales. <sup>(3, 4)</sup>

El objetivo de este trabajo es presentar un caso de síndrome de Wunderlich asociado al uso de anticoagulantes orales.

## CASO CLÍNICO

Paciente masculino de 77 años de edad, con antecedentes de hipertensión arterial, cardiopatía isquémica y fibrilación auricular tratada con warfarina (sin control periódico del INR). Acude a cuerpo de guardia por presentar dolor lumbar derecho tipo cólico, de dos días de evolución que se irradia hacia flanco, fosa iliaca, y hemiescrotos derechos, asociado a hematuria total de color rojo claro sin coágulos, náuseas, sudoraciones, escalofríos (sin constatar fiebre), astenia y malestar general. Negó antecedentes de traumatismo y otros síntomas urinarios. Fue recibido en el servicio de urgencia de Medicina Interna y se le realizaron los siguientes exámenes:

Leucograma:  $12,9 \times 10^9/L$

Neutrófilos: 75,6

Hb: 11,9 g/dl

Hematocrito: 34,9 %

Plaquetas:  $179 \times 10^9/L$

INR: 8

glucemia: 14,2 mmol/L

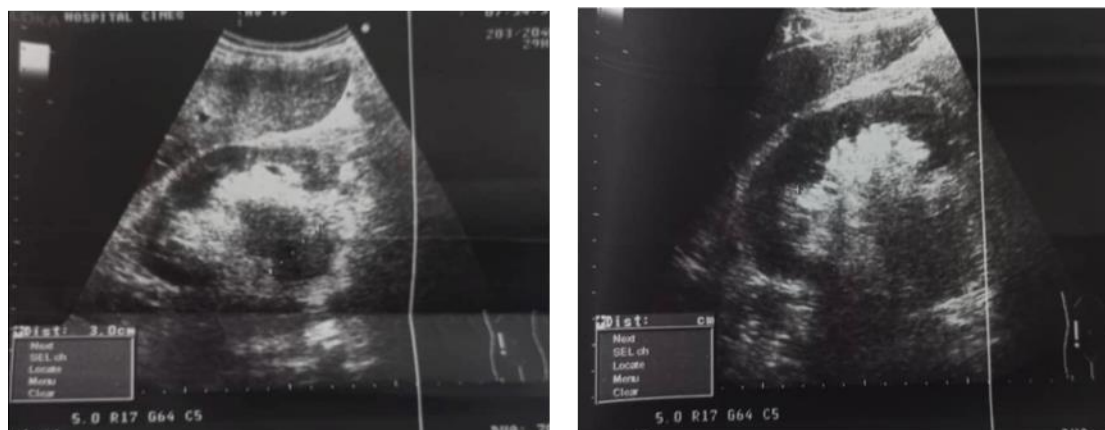
<http://revcimeq.sld.cu/index.php/imq>

[revinmedquir@infomed.sld.cu](mailto:revinmedquir@infomed.sld.cu)

Bajo licencia Creative Commons



**Ultrasonido abdominal** (figura 1): riñón derecho aumentado de tamaño, heterogéneo, con aumento de la ecogenicidad de su parénquima. Se observa imagen hipoeecogénica heterogénea mal definida hacia la parte media que impresiona estar en relación con la pelvis renal dilatada en 3,0 cm, con contenido denso en su interior, sin causa visible.



**Fig. 1.** Ultrasonido abdominal

Ante la sospecha de cólico nefrítico de causa obstructiva se decide valorar por el servicio de Urología. Al examen físico se constató: fascie y marcha de paciente enfermo, sudoroso; piel y mucosas hipocoloreadas, frecuencia cardíaca: 77lpm; TA: 100/60 mm/Hg; FR: 23rpm S<sub>O</sub><sub>2</sub>: 96 %.

El abdomen presentaba aumento de volumen visible en la región de flanco, fosa iliaca y fosa lumbar derechas, con dolor a la palpación de estas zona y hematoma de tamaño aproximado a 4 cm de diámetro en la región de flanco derecho, con color violáceo-verdínico (aunque el paciente negó antecedentes de traumatismo a ese nivel). Figura 2

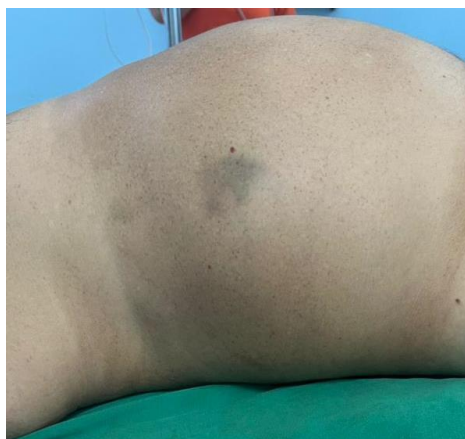<http://revcimeq.sld.cu/index.php/imq>

[revinmedquir@infomed.sld.cu](mailto:revinmedquir@infomed.sld.cu)

Bajo licencia Creative Commons

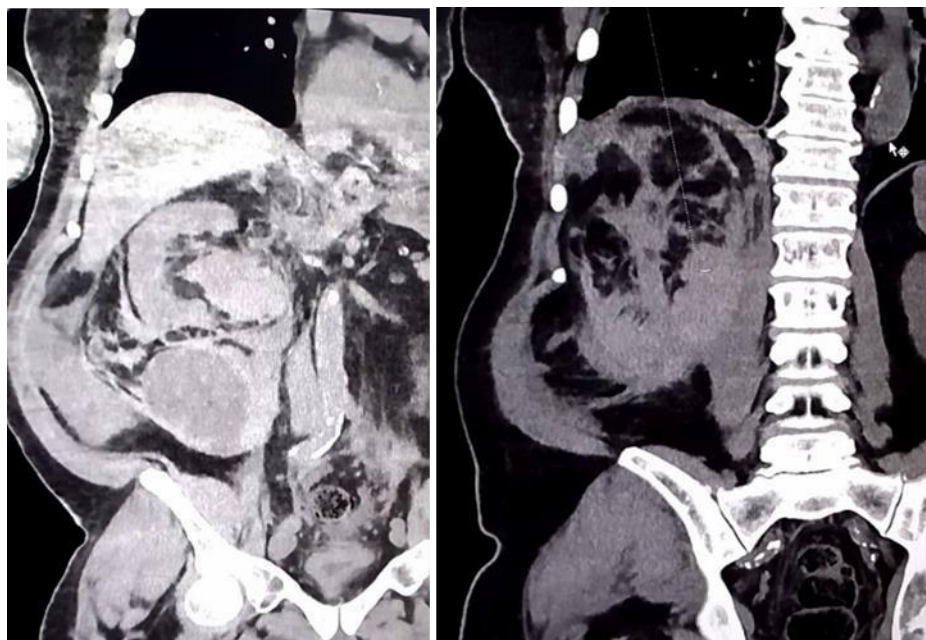






**Fig. 2.** Hematoma en región de flanco derecho. Signo de Grey Turner

Se indicó tomografía axial computarizada simple de abdomen donde se observó hematoma retroperitoneal en relación con el polo inferior del riñón izquierdo e imágenes hipodensas en la pelvis renal que impresionaban estar en relación con el hematoma y a ese nivel describen un nivel secundario de sedimentación de lo eritrocitos con densidad variable alrededor de 21 UH. También se observó engrosamiento del peritoneo perirrenal y pequeño derrame pleural de ese lado. Figura 3



<http://revcimeq.sld.cu/index.php/imq>

[revinmedquir@infomed.sld.cu](mailto:revinmedquir@infomed.sld.cu)

Bajo licencia Creative Commons



**Fig. 3.** Tomografía axial computarizada de abdomen, corte coronal

El paciente se ingresó con el diagnóstico de hematoma retroperitoneal y sospecha de síndrome de Wunderlich. De inicio se indicó tratamiento conservador:

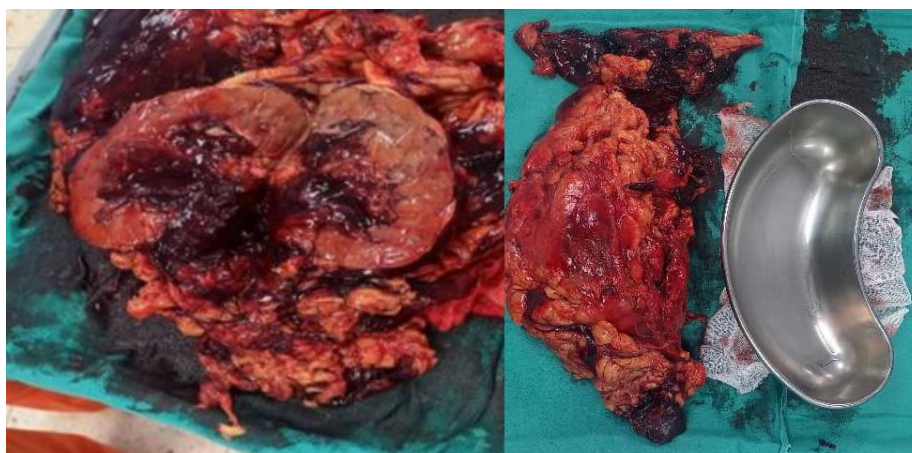
- Reposo absoluto.
- Hidratación y transfusión de plasma fresco.
- Administración de vitamina K y antibióticos.

A pesar de tenerlos indicados, durante la noche el paciente no ingirió sus medicamentos antihipertensivos y presentó cifras de TA de 170/100mmHg, con deterioro del estado general, lo que motivó el cambio en la conducta terapéutica.

Se realizaron los siguientes exámenes preoperatorios de urgencia: hemoglobina 5g/dl; hematocrito: 15 %, INR: 5. Se estabilizó el INR del paciente y se realizó nefrectomía radical derecha por laparotomía. Figura 4

Durante la cirugía se constató un hematoma retroperitoneal en íntima relación con el polo inferior del riñón derecho, este último estaba aumentado de tamaño. Se aspiraron alrededor de 3500 ml de sangre y se extrajo el órgano. Se evidenció compromiso de la grasa perirrenal y del sistema excretor. Se realizó hemostasia y se cierra por capas.

El estudio histológico no corroboró tumor, ni otra causa anatómica de ruptura espontánea, por lo que se concluyó como un síndrome de Wunderlich, en relación con el warfarina sin control adecuado.



<http://revcimeq.sld.cu/index.php/imq>

[revinmedquir@infomed.sld.cu](mailto:revinmedquir@infomed.sld.cu)

Bajo licencia Creative Commons



## Fig. 4. Riñón extirpado

El paciente tuvo una estadía de seis días en la unidad de cuidados intensivos, fue necesario mejorar el funcionamiento renal y la mecánica ventilatoria (presentaba derrame pleural derecho de mediana cuantía). Se transfundieron 1000 ml de glóbulos rojos y 500 ml de plasma para reponer el volumen perdido y se logró elevar la cifra de hemoglobina a 10 g/dl.

Luego de ser trasladado a la sala de cirugía presentó septicemia como complicación posoperatoria y requirió tratamiento antibiótico, con evolución favorable. Egresó a los 22 días, con seguimiento por consulta externa.

## COMENTARIOS

La hemorragia renal espontánea perirrenal o subcapsular de causa no traumática (síndrome de Wunderlich) se define como una afección poco frecuente pero potencialmente mortal. En la literatura consultada se recogen un aproximado de 300 casos. En Cuba, los autores encontraron dos publicaciones de casos asociados a esta enfermedad. <sup>(3,4)</sup>

El origen es variado, el 50 % de los casos se presenta como una enfermedad tumoral (adenocarcinoma seguido del angiomiolipoma). Otras causas menos frecuentes son: hidronefrosis, discrasias sanguíneas, tratamiento con anticoagulantes, enfermedades sistémicas o rotura de quistes renales. <sup>(5)</sup>

En el paciente que se presentó no hubo evidencia de otro factor de riesgo para la enfermedad, excepto el uso descontrolado de anticoagulantes orales, ya que el paciente acudió con un INR abierto por el uso de warfarina de forma continuada. El estudio anatomopatológico confirmó que no existía ninguna causa anatómica, por lo que concluyó como un hematoma retroperitoneal espontáneo (síndrome de Wunderlich) asociado al uso de anticoagulantes orales. Esta entidad tiene una incidencia aproximada de 15 % del total de los casos reportados.

En la práctica clínica el síndrome de Wunderlich puede presentarse de formas variadas: desde una lumbalgia inespecífica hasta un cuadro de abdomen agudo quirúrgico. La triada de Lenk

<http://revcimeq.sld.cu/index.php/imq>

[revinmedquir@infomed.sld.cu](mailto:revinmedquir@infomed.sld.cu)

Bajo licencia Creative Commons







solo se presenta en el 20 % de los casos e incluye dolor intenso lumbar o en flanco, shock hipovolémico y tumoración retroperitoneal palpable. <sup>(6)</sup>

El diagnóstico puede ser difícil y se basa en los signos y síntomas clínicos, las exploraciones complementarias (ultrasonido, tomografía axial computarizada y arteriografía). La técnica de imagen que ayuda a definir mejor el diagnóstico y la etiología de este síndrome es la tomografía axial computarizada. <sup>(7)</sup>

Las opciones terapéuticas son la cirugía o la embolización terapéutica; sin embargo, en los casos en los que no se detectan signos de malignidad en la tomografía axial computarizada, ni sangrado activo en la arteriografía, podría indicarse tratamiento conservador con seguimiento y realización de pruebas de imagen cada tres meses. <sup>(7)</sup>

Se sugiere que el tratamiento inicial en los casos de hematoma retroperitoneal sea conservador siempre que el estado del paciente lo permita, pero está demostrado que ante la inestabilidad hemodinámica el tratamiento quirúrgico se convierte en el pilar fundamental y se realiza nefrectomía radical. <sup>(1,2)</sup>

La nefrectomía se puede realizar a través de una incisión de laparotomía, sobre todo en aquellos pacientes que mantengan inestabilidad hemodinámica o que presenten un descenso de las cifras de hemoglobina y hematocrito en un corto período de tiempo. En las últimas décadas con el desarrollo de las técnicas de mínimo acceso se han incorporado otras vías para la realización del proceder como son la nefrectomía laparoscópica y la nefrectomía asistida por robot, con el inconveniente que se necesita un personal bien entrenado en estos procedimientos y además del instrumental para su realización. <sup>(4)</sup>

En los casos no tratados la mortalidad es del 100 %, sobre todo cuando no se realiza el tratamiento quirúrgico; mientras que en los enfermos que son sometidos a cirugía la mortalidad se reduce a 40-50 %. <sup>(3)</sup>

<http://revcimeq.sld.cu/index.php/imq>

[revinmedquir@infomed.sld.cu](mailto:revinmedquir@infomed.sld.cu)

Bajo licencia Creative Commons





El tratamiento conservador debe ser la conducta inicial en estos casos siempre que el estado hemodinámico del paciente lo permita. De lo contrario se impone el tratamiento quirúrgico, que casi siempre consiste en realizar nefrectomía radical.

## REFERENCIAS BIBLIOGRÁFICAS

1. Sales R, Villa V, Caballé J, Mas A, Valencoso O, Ballús L, et al. Síndrome de Wunderlich. Hemorragia renal espontánea. Cir Esp [Internet]. 2000 [acceso: 11/08/2024]; 68 (5): 493-5. Disponible en: <http://www.elsevier.es/es-revista-cirugia-espanola-36-articulo-sindrome-wunderlich-hemorragia-renal-espontanea-13859>
2. Segura Gortáñez A, Barreda Pesqueira A, Segura Gortáñez A, Barreda Pesqueira A. Síndrome de Wunderlich (hemorragia renal espontánea). Reporte de un caso. Rev Fac Med México [Internet]. 2021 [acceso: 11/08/2024]; 64 (6): 26-31. Disponible en: [http://www.scielo.org.mx/scielo.php?script=sci\\_abstract&pid=S0026-17422021000600026&lng=es&nrm=iso&tlng=es](http://www.scielo.org.mx/scielo.php?script=sci_abstract&pid=S0026-17422021000600026&lng=es&nrm=iso&tlng=es)
3. Pérez RP, Marichal FF, Molina EM, Peláez RP, Rodríguez CG, Barroso MO. Enfermedad de Wunderlich: comunicación de dos casos. Arch Méd Camagüey [Internet]. 2000 [acceso: 11/08/2024]; 4 (4). Disponible en: <https://revistaamc.sld.cu/index.php/amc/article/view/3602>
4. Pastoriza RR, Gómez JLA, Martínez GRC. Rotura espontánea renal o Síndrome de Wunderlich. Rev Cuba Urol [Internet]. 2017 [acceso: 11/08/2024]; 6 (2): 121-6. Disponible en: <https://revurologia.sld.cu/index.php/rcu/article/view/304>
5. Sánchez-Turati JG, Merayo-Chalico CE, Hernández-Castellanos VA, Saavedra Briones DV, Adrade Platas JD, Fernández Carreño AJ, et al. Síndrome de Wunderlich causado por angiomiolipoma renal de pequeñas dimensiones. Rev Mex Urol [Internet]. 2009 [acceso: 11/08/2024]; 69 (2): 75-8. Disponible en: [http://www.elsevier.es/es-](http://www.elsevier.es/es-http://revcimeq.sld.cu/index.php/imq)  
<http://revcimeq.sld.cu/index.php/imq>  
[revinmedquir@infomed.sld.cu](mailto:revinmedquir@infomed.sld.cu)





[revista-revista-mexicana-urologia-302-articulo-sindrome-wunderlich-causado-por-angiomiolipoma-X2007408509495415](#)

6. Wunderlich syndrome: a case report. An Sist Sanit Navar [Internet]. 2021 [acceso: 11/08/2024]; 44 (2): 311-3. Disponible en: <https://recyt.fecyt.es/index.php/ASSN/article/view/86677/66205>

7. Rey JR, García SL, Freire FD, Rodrigo AA, Iglesias BR, Calvo AO. Síndrome de Wunderlich: importancia del diagnóstico por imagen. Actas Urol Esp [Internet]. 2009 [acceso: 11/08/2024]; 33 (8): 917-9. Disponible en: <https://www.sciencedirect.com/science/article/pii/S0210480609728827>

### Conflictos de intereses

Los autores no refieren conflictos de intereses.

<http://revcimeq.sld.cu/index.php/imq>  
[revinmedquir@infomed.sld.cu](mailto:revinmedquir@infomed.sld.cu)

Bajo licencia Creative Commons

