



Leucoplasia bucal insertada sobre una glositis romboidal media

Oral leukoplakia inserted over a middle rhomboid glossitis

Mario Manuel Dopico Abreu^{1*} <https://orcid.org/0000-0003-0507-9240>

Claudia María Díaz Lazo² <https://orcid.org/0009-0004-7715-497X>

Alina del Carmen Abreu Noroña¹ <https://orcid.org/0009-0000-5612-3606>

¹ Facultad de Estomatología. La Habana, Cuba.

² Universidad de Ciencias Médicas “Ernesto Guevara de la Serna”. Las Tunas, Cuba.

*Autor para la correspondencia. Correo electrónico: mariodopico09@gmail.com

RESUMEN

Introducción: La leucoplasia es la lesión premaligna más frecuente de la mucosa oral, con predominio entre los 40 y 60 años y en los fumadores. Es poco usual que se inserte sobre una glositis romboidal media.

Objetivo: Presentar un caso de leucoplasia bucal insertada sobre una glositis romboidal media

Caso clínico: Paciente femenina de 49 años a la que se le detectó una lesión blanquecina, en el dorso de la lengua. Se le realizó la

exéresis y biopsia de la lesión en la cual se informó una leucoplasia homogénea.

Conclusiones: El diagnóstico precoz y la conducta consecuente ante una lesión premaligna como la leucoplasia bucal puede evitar su transformación cancerosa. El diagnóstico oportuno que el estomatólogo realiza cuando un paciente acude a consulta por otro motivo, se mantiene como la principal herramienta capaz de identificar, de manera temprana, casos de cáncer bucal.

<http://revcimeq.sld.cu/index.php/img>

revinmedquir@infomed.sld.cu

Bajo licencia Creative Commons





Palabras clave: factores de riesgo; cáncer bucal; leucoplasia.

ABSTRACT

Introduction: Leukoplakia is the most common premalignant lesion of the oral mucosa, predominantly between 40 and 60 years of age and in smokers. It is unusual for it to be inserted over a middle rhomboidal glossitis.

Objective: To present a case of oral leukoplakia inserted over a middle rhomboid glossitis.

Clinical case: A 49-year-old female patient was detected with a whitish lesion on the back of her tongue. An excision and biopsy

of the lesion was performed, in which homogeneous leukoplakia was reported.

Conclusions: Early diagnosis and consequent management in the face of a premalignant lesion such as oral leukoplakia can prevent its cancerous transformation. The timely diagnosis that the stomatologist makes when a patient comes to the clinic for another reason remains the main tool capable of identifying cases of oral cancer early.

Keywords: risk factors; oral cancer; leukoplakia.

Recibido: 16/07/2024

Aceptado: 03/09/2024

INTRODUCCIÓN

Las lesiones premalignas de la mucosa bucal se presentan en un 95 % de los pacientes mayores de 40 años. El diagnóstico definitivo de los carcinomas epidermoides intrabucales suele

<http://revcimeq.sld.cu/index.php/img>

revinmedquir@infomed.sld.cu

Bajo licencia Creative Commons





realizarse después de los 60 años. Cerca del 40 % de estos tienen su comienzo en el suelo de la boca o en las superficies lateral y ventral de la lengua. Es habitual que estos tumores se desarrollen a partir de lesiones precancerosas preexistentes de tipo leucoplásica, eritroplásica o eritroleucoplásica, por lo que requieren una vigilancia y un tratamiento adecuado. ⁽¹⁻⁴⁾

La leucoplassia (mancha o placa blanquecina), la eritroplasia (mancha o placa roja y elevada) y el paladar del fumador invertido (lesión queratinizada del paladar a causa de fumar) han sido consideradas precursoras de cáncer: ⁽⁵⁾ A estas lesiones premalignas se añaden otras como la fibrosis oral submucosa, la disqueratosis congénita, la queratosis del masticador de tabaco, las lesiones palatinas asociadas con fumar al revés, la candidiasis crónica, el liquen plano, el lupus eritematoso discoide, la glositis sifilítica y la queilitis actínica, todas incluidas en una nueva clasificación denominada desórdenes potencialmente malignos (DPM). ^(6,7)

La leucoplasia es la lesión más frecuente que puede aparecer en cualquier sitio de la cavidad oral y orofaríngea, aunque tiene preferencia por la lengua y el bermellón del labio. Afecta a ambos sexos y fue definida por la Organización Mundial de Salud (OMS) en 1978 como una placa que no presenta un patrón histológico específico y que no puede ser removida por raspaje. Puede mostrar atrofia o hiperplasia y estar asociada o no a displasia epitelial, con una evolución hacia la malignidad. ^(8,9)

El estudio histológico de la leucoplasia muestra una gran variabilidad que va desde la hiperqueratosis sin displasia epitelial, hasta la displasia severa con fenómenos de atrofia o hiperplasia epitelial. ⁽⁵⁾ Desde el punto de vista clínico se distinguen dos subtipos: lesiones homogéneas y no homogéneas, estas últimas son las que presentan el mayor riesgo de transformación maligna. ⁽¹⁰⁾

<http://revcimeq.sld.cu/index.php/img>

revinmedquir@infomed.sld.cu

Bajo licencia Creative Commons





El consumo de tabaco, supone un riesgo elevado de contraer leucoplasia y cáncer bucal. La combinación con el alcohol incrementa el riesgo. Los traumatismos crónicos y los incorrectos hábitos dietéticos pueden indicar el potencial de que aparezcan este tipo de lesiones. Un tipo de leucoplasia denominada leucoplasia pilosa, afecta a las personas cuyo sistema inmunitario se ha debilitado a causa de una enfermedad como el virus del papiloma humano y el virus de la inmunodeficiencia humana. ⁽¹¹⁾

La prevención y la accesibilidad de la cavidad bucal a la exploración, son razones más que suficientes para justificar programas permanentes de salud adaptados a las condiciones concretas del país. El objetivo de este trabajo es presentar un caso de leucoplasia bucal insertada sobre una glositis romboidal media.

CASO CLÍNICO

Se trata de una paciente femenina de 49 años, que acudió a consulta estomatológica para revisión periódica y se le detectó una lesión blanquecina en la superficie dorsal de la lengua. Durante el interrogatorio refirió antecedentes de trauma por quemadura en la zona referida. No presentaba antecedentes patológicos personales, familiares, ni hábitos tóxicos. En el examen extra bucal, de las cadenas ganglionares y de la articulación temporomandibular no se encontraron alteraciones. Al realizar el examen físico para la detección precoz del cáncer bucal, se detectaron lesiones blanquecinas de aproximadamente 1 y 3 mm, que no se desprendían al raspado, asintomáticas, localizadas hacia la superficie dorsal de la lengua, en la unión de los dos tercios anteriores con el posterior. La superficie de la lengua donde se encontraban las lesiones se apreciaba elevada, depapilada, con coloración rosada y consistencia firme, lo cual correspondía con una glositis romboidal media. Figura 1 (a y b).

<http://revcimeq.sld.cu/index.php/img>

revinmedquir@infomed.sld.cu

Bajo licencia Creative Commons



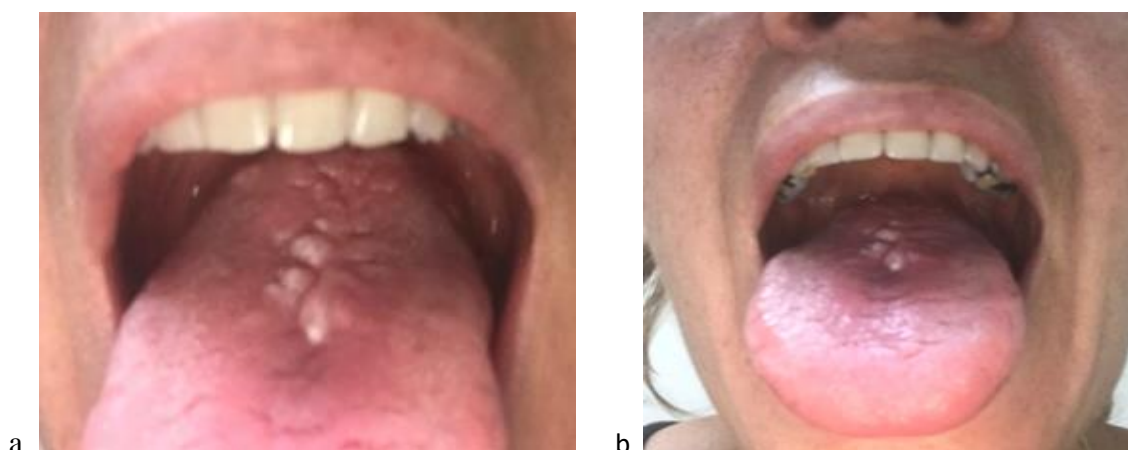


Fig. 1 (a y b)- Glositis romboidal media

Como diagnóstico clínico se planteó lesión compatible con leucoplasia homogénea, luego de realizar el diagnóstico diferencial con el carcinoma in situ. Se realizó la exéresis con biopsia y el diagnóstico definitivo fue leucoplasia homogénea.

Se le recomendó a la paciente una dieta rica en frutas y vegetales, la eliminación de los factores irritantes locales y realizar revisiones periódicas durante un año. En este periodo de tiempo mantuvo evolución satisfactoria en los controles realizados.

COMENTARIOS

La leucoplasia oral suele ser el DPM más frecuente, con una incidencia de 1,5 a 12 % en la población, con predominio entre los 40 y 60 años. Algunos autores han demostrado que no muestra predilección por el sexo. ^(5,9) Es siete veces más frecuente en los fumadores. Este hábito tóxico es su factor de riesgo principal. Puede presentarse en las encías, suelo de la boca, interior de las mejillas o carrillos y en la lengua. En los no fumadores aparece casi siempre en los bordes laterales de la lengua. Se describen otros factores de riesgo como las infecciones y la irritación

<http://revcimeq.sld.cu/index.php/img>

revinmedquir@infomed.sld.cu

Bajo licencia Creative Commons





crónica causada por las prótesis mal adaptadas, la infección por *Cándida albicans*, virus de *Epstein-Barr* y algunos trastornos genéticos.⁽⁷⁾

La asociación americana del cáncer ha propuesto una serie de medidas para reducir el padecimiento de esta enfermedad, entre ellas está la abstención del consumo de tabaco y alcohol, así como la adopción de adecuados hábitos dietéticos. El consumo de frutas y vegetales disminuye en un 10 % el riesgo de padecer esta afección.^(4, 7- 10)

El diagnóstico precoz es fundamental, para disminuir el riesgo de transformación maligna. El tratamiento de esta lesión es quirúrgico. Es importante el diagnóstico diferencial, clínico e histopatológico, pues en ocasiones puede confundirse con otras lesiones como el liquen plano y la leucoplasia verrugosa (lesión agresiva, cuya etiología no está esclarecida).⁽¹²⁾ Las transformaciones tisulares que sufre la leucoplasia bucal, hacia un estado de agresividad biológica, cambios hísticos y variación de la diferenciación queratínica hacen que dicha entidad se desarrolle como una lesión preneoplásica o precancerosa.^(8, 13)

Lo inusual en el caso que se expuso se corresponde con la presencia de una glositis romboidal media, sobre la cual se asentó la lesión. Este tipo de glositis resulta un cuadro poco frecuente e infradiagnosticado, en cuya etiología aparecen varias hipótesis como: alteraciones en el desarrollo embrionario, causas inflamatorias, infecciosas y hasta inmunológicas.⁽¹⁴⁾ La histopatología muestra ausencia de papilas filiformes y macroscópicamente aparece como una zona de color rojo intenso o rosada, algo elevada, en la región posterior del dorso de la lengua y por delante de la V lingual. Esta formación puede resultar ser una zona de asiento de lesiones de origen traumático e infeccioso.⁽¹⁵⁾ Sobre la base de las características de estas lesiones se pueden plantear diagnósticos como la leucoplasia homogénea, la candidiasis hiperplásica crónica y otros

<http://revcimeq.sld.cu/index.php/img>

revinmedquir@infomed.sld.cu

Bajo licencia Creative Commons





(13, 14) En este caso la paciente refería antecedentes traumáticos producto del consumo frecuente de alimentos calientes.

El diagnóstico precoz y la conducta consecuente ante una lesión premaligna como la leucoplasia bucal puede evitar su transformación cancerosa. El diagnóstico oportuno que el estomatólogo realiza cuando un paciente acude a consulta por otro motivo, se mantiene como la principal herramienta capaz de identificar, de manera temprana, casos de cáncer bucal.

REFERENCIAS BIBLIOGRÁFICAS

1. Ávila Chiong G, Rojas Pérez S, Santos Medina S, Durañona Álvarez L. Caracterización de las lesiones de la mucosa bucal en pacientes portadores de prótesis. Revista Electrónica Dr. Zoilo E Marinello Vidaurreta [Internet]. 2014 [acceso: 21/03/2024]; 39 (8): [Aprox 5 p]. Disponible en: <http://revzoilomarinello.sld.cu/index.php/zmv/article/view/216/395>. ISSN 1029-3027
2. Chusino Alarcón E, Bravo Cevallos DM. Lesiones bucales pre malignas y malignas en el adulto mayor. Dom Cien [Internet]. 2016 [acceso: 21/03/2024]; 2(3): 136-146. Disponible en: <https://dialnet.unirioja.es/download/articulo/5761569.pdf>
3. Rodríguez Fernández Y, Maestre Cabello JR, Naranjo Amaro A, Martínez Revol Y. Manejo del paciente oncológico con cáncer de suelo de boca. Rev Cubana Otorrinolaringol Cirug Cabeza Cuello [Internet]. 2019 [acceso: 03/10/2024]; 3 (3):1 2. Disponible en: <https://revotorrino.sld.cu/index.php/otl/article/view/100>
4. Nápoles González ID, Álvarez Rivero A, Santana Álvarez J, Puerto Pérez TV. Atención estomatológica al paciente con cáncer bucal. Arch méd Camagüey [Internet]. 2022 [acceso: 03/10/2024]; 26. Disponible en: <https://revistaamc.sld.cu/index.php/amc/article/view/9044>

<http://revcimeq.sld.cu/index.php/img>
revinmedquir@infomed.sld.cu

Bajo licencia Creative Commons





5. Medline Plus en español [Internet]. Bethesda(MD): Biblioteca Nacional de Medicina (EEUU) [actualizado 27 sep 2017]. Leucoplasia [acceso: 21/03/2024]. Disponible en: <http://www.nlm.nih.gov/medlineplus/spanish/ency/article/001046.htm>
6. López Castro JG, Guzmán Gastélum DA, Espinosa Cristóbal LF, Cuevas González JC, Tovar Carrillo KL, Reyes López SY, et al. Lesiones potencialmente malignas de la cavidad bucal. Ciencia en la frontera: revista de ciencia y tecnología de la UACJ [Internet]. 2021 [acceso: 21/03/2024]; 1: [Aprox. 9 p]. Disponible en: <https://erevistas.uacj.mx/ojs/index.php/cienciafrontera/article/download/3594/3266/16496>
7. Tovio EG, Carmona Lourdy MC, Díaz Caballero AJ, Harris Ricardo J, Lanfranchi, Tizeira HE. Expresiones clínicas de los trastornos potencialmente malignos en la cavidad oral. Revisión integrativa de la literatura. UnivOdontol [Internet]. 2018 Ene-Jun [acceso: 21/03/2024]; 37 (78): [Aprox. 16 p]. Disponible en: <https://doi.org/10.11144/Javeriana.uo37-78.ecdp>
8. Figueroa Pérez Y, Pérez Aréchaga D, Borges García T, Ortiz Díaz LA, Cabrera García AG, Jiménez Rodríguez Y. Potencial de transformación maligna de las lesiones blanquecinas bucales. Rev Cub Med Mil [Internet]. 2021 [acceso: 21/03/2024]; 50(2): [aprox 15p]. Disponible en: http://scielo.sld.cu/scielo.php?script=sci_isoref&pid=S0138-65572021000200015&lng=es&tlng=es#:~:text=http%3A//scielo.sld.cu/scielo.php%3Fscript%3Dsci_arttext%26pid%3DS0138%2D65572021000200015%26lng%3Des.%20%C2%A0Epub%C2%A001%2DAgo%2D2021
9. Iparraguirre MF, Fajardo X, Cameiro E, Couto PH. Desórdenes orales potencialmente malignos- Lo que el odontólogo debe conocer. Rev Estomatol. Herediana [Internet]. 2020 [acceso: 08/02/2024]; 30 (3): 216-223. Disponible en: http://www.scielo.org.pe/scielo.php?script=sci_arttex&pid=S1019-43552020000300216&=es
<http://revcimeq.sld.cu/index.php/img>
revinmedquir@infomed.sld.cu

Bajo licencia Creative Commons





10. Wamakulasuriya S. Oral potencialy malignat disorders: A comprehensive review on clinical aspects and management. Oral Oncol [Internet].2020 [acceso: 08/02/2024]; 102: 1-5.Disponible en:

<https://pubmed.ncbi.nlm.nih.gov/31981993/#:~:text=https%3A//doi.org/10.1016/j.oraloncology.2019.104550>

11. Galindez Acosta MF, Gilligan Gerardo M. Leucoplasia bucal asociada al virus de papiloma humano. Infeccion bipolar en paciente joven. Rev de la fac de CM de Córdoba [Internet].2020 [acceso: 08/02/2024]; 77 (4): 367-372. Disponible en:

<https://doi.org/10.31053/1853.0605.v77.n4.30733>

12. Altozano-Rodulfo P, Sierra-Santos L. Lengua Blanca: Leucoplasia verrugosa proliferativa. REV CLIN MED FAM[Internet]. 2019 [acceso: 08/02/2024]; 12 (3): 163-166.Disponible en:

https://scielo.isciii.es/scielo.php?script=sci_isoref&pid=S1699-695X2019000300163&lng=es&tlng=es#:~:text=http%3A//scielo.isciii.es/scielo.php%3Fscript%3Dsci_arttext%26pid%3DS1699%2D695X2019000300163%26lng%3Des.%20%C2%A0Epub%2%A021%2DOct%2D2019

13. Castelnau Martínez M, Montoya Sánchez I, Serguera Batista Y, Giraldo Moran RM, Pérez Rosabal A. Caracterización clínica y epidemiológica de pacientes con leucoplasia bucal. MEDISAN [Internet]. 2020 [acceso: 08/02/2024]; 24 (1): 4-15. Diponible en:

<https://medisan.sld.cu/index.php/san/article/view/2516>

14. Delgado Azañero W, ArrascueDulanto M, Lévano Loayza S. Candidiasis hiperplásica crónica de la lengua: Una lesión con cambios displásicos .Rev Est Herediana [Internet]. 2021 acceso: 08/02/2024]; 31 (4): 303-10. Disponible en

http://www.scielo.org.pe/scielo.php?script=sci_isoref&pid=S1019-

<http://revcimeq.sld.cu/index.php/img>

revinmedquir@infomed.sld.cu

Bajo licencia Creative Commons





[43552021000400303&lng=es&tlng=es#:~:text=http%3A//www.scielo.org.pe/scielo.php%3Fscript%3Dsci_arttext%26pid%3DS1019%2D43552021000400303%26lng%3Des.%20C2%A0Epub%20C2%A005%2DOct%2D2021.%20C2%A0%20http%3A//dx.doi.org/10.20453/reh.v3i4.4099](http://www.scielo.org.pe/scielo.php?script=sci_arttext&pid=SDS1019%2D43552021000400303%26lng=Des.%20C2%A0Epub%20C2%A005%2DOct%2D2021.%20C2%A0%20http%3A//dx.doi.org/10.20453/reh.v3i4.4099)

15. García Molina Y, González Lara M, Crespo Morales A. Lesiones premalignas y malignas en el complejo bucal en La Palma, Pinar del Río. Rev Ciencias Médicas [Internet]. 2018 [acceso: 08/02/2024]; 22 (6): 61-69. Disponible en: <https://revcmpinar.sld.cu/index.php/publicaciones/article/view/3551>

Conflictos de intereses

Los autores no refieren conflictos de intereses.

<http://revcimeq.sld.cu/index.php/img>
revinmedquir@infomed.sld.cu

Bajo licencia Creative Commons

