



Bloqueo del ganglio estelar guiado por ultrasonido en paciente con dolor por miembro fantasma

Ultrasound-guided Stellate Ganglion block in a patient with phantom limb pain

Pedro Pablo Ben fez Núñez¹ <http://orcid.org/0000-0002-6143-3470>

Yaideline Camejo González¹ <https://orcid.org/0009-0007-3270-4773>

Jefferson Moreno Atencio² <https://orcid.org/0009-0008-6597-1998>

Giselle Oquendo Morel³ <https://orcid.org/0000-0001-8041-3136>

Yaismary Cabrera Bosque¹ <https://orcid.org/0009-0008-5194-2723>

¹ Centro de Investigaciones Médico Quirúrgicas. La Habana, Cuba.

² Hospital “Marco Vinicio Iza”. Ecuador.

³ Facultad de Ciencias Médicas “Enrique Cabrera”. La Habana, Cuba.

*Autor para la correspondencia. Correo electrónico: yaide.cg@gmail.com

RESUMEN

Introducción: el bloqueo del ganglio estelar está indicado en pacientes con dolor crónico de cabeza, cuello y miembros superiores.

Objetivo: presentar un caso en el que se empleó el método de bloqueo ecoguiado del ganglio estelar.

<http://revcimeq.sld.cu/index.php/img>

revinmedquir@infomed.sld.cu

Caso clínico: paciente femenina, de 65 años de edad amputada por tumor supraclavicular del miembro superior izquierdo, con dolor de miembro fantasma sin respuesta al tratamiento conservador. Se realizaron cuatro bloqueos, la escala visual análoga antes del tratamiento fue de 6-7/10 y

Bajo licencia Creative Commons





2024; 15: e884

posterior a este de 2-3/10. Se logró la mejoría clínica de la enferma sin efectos adversos. **Conclusiones:** el ultrasonido como guía imagenológica constituye una alternativa útil para el bloqueo del ganglio

ABSTRACT

Introduction: stellate ganglion block is indicated in patients with chronic pain in the head, neck and upper limbs.

Objective: to present a case in which the ultrasound-guided blockade method of the stellate ganglion was used.

Clinical case: female patient, 65 years old, amputated due to supraclavicular tumor of the left upper limb, with phantom limb pain without response to conservative

treatment. Four blocks were performed, the visual analogue scale before treatment was 6-7/10 and after it was 2-3/10. An evident clinical improvement was achieved without adverse effects.

Palabras clave: ultrasonido; ganglio estelar; bloqueo; miembro fantasma.

Conclusions: Ultrasound as an imaging guide constitutes a useful alternative for stellate ganglion block in patients with phantom limb pain

Keywords: ultrasound; stellar ganglion; blocking; ghost member

Recibido: 02/10/2023

Aceptado: 08/04/2024

INTRODUCCIÓN

El ganglio estrellado es una estructura de 1 a 2,5 cm de largo por 1cm de ancho y 0.5 cm de grosor, que procede de la fusión del ganglio cervical inferior de la cadena simpático cervical y el primer ganglio de la cadena simpático torácica. Se relaciona por delante y por debajo con la cúpula pleural, por detrás con la apófisis transversa de la séptima vértebra cervical y el cuello de

<http://revcimeq.sld.cu/index.php/img>

revinmedquir@infomed.sld.cu

Bajo licencia Creative Commons





2024; 15: e884

la primera costilla, por dentro con la cara lateral del cuerpo de la séptima vértebra cervical, por afuera con los ligamentos transversos, costopleurales y por arriba con la arteria vertebral. El músculo longus colli es la referencia muscular del ganglio estrellado pues se encuentra lateral al ganglio.

(1)

Descrito por Leriche en la década de 1930, es una de las intervenciones más utilizadas en las unidades de diagnóstico y tratamiento del dolor. Al interrumpir el impulso nervioso de las fibras preganglionares que hacen sinapsis en este ganglio, se alivian algunos tipos de dolores localizados en la región de la cabeza, el cuello y los miembros superiores. Sus efectos representan una opción para pacientes con dolor crónico resistente al tratamiento conservador. (2-4)

La técnica evolucionó desde el empleo de referencias anatómicas, a ser un procedimiento guiado por fluoroscópica y luego por ecografía. El ultrasonido se convirtió en la guía imagenológica ideal para la realización de este proceder. A diferencia de la fluoroscopia, se evita el efecto deletéreo de las radiaciones ionizantes y permite la visualización en tiempo real de un grupo de estructuras como la arteria carótida, la vena yugular interna, vasos vertebrales, la tráquea, la pleura, la glándula y vasos tiroideos, las raíces nerviosas y el esófago que de ser puncionadas de forma inadvertidas pudieran provocar complicaciones graves. (5-7)

El objetivo de este trabajo es presentar un caso en el que se empleó el método de bloqueo ecoguiado del ganglio estelar en un paciente con dolor por miembro fantasma en la Clínica del Dolor del Centro de Investigaciones Médico-Quirúrgicas (CIMEQ).

CASO CLÍNICO

Paciente femenina, de 62 años de edad, con antecedentes patológicos personales de hipertensión arterial, diabetes mellitus tipo 2, síndrome mielodisplásico, miastenia grave y neuropatía

<http://revcimeq.sld.cu/index.php/imq>

revinmedquir@infomed.sld.cu

Bajo licencia Creative Commons





2024; 15: e884

periférica intervenida en la unidad quirúrgica del CIMEQ por el diagnóstico de tumor supraclavicular (sarcoma) en el miembro superior izquierdo, con compromiso de vasos. Se realizó desarticulación del miembro.

A los quince días de operada, la paciente refirió sensación de cambio de posiciones del miembro amputado, calambres, hormigueo, adormecimiento y dolor en la escala visual análoga (EVA) del dolor de 6-7/10, con paroxismos de 10/10, en el miembro operado. Se decide realizar bloqueo del ganglio estelar guiado por ultrasonido, debido a que la paciente llevaba un año con estas manifestaciones, sin respuesta al tratamiento conservador. Además, por ser una enferma portadora de una miastenia grave, no se recomienda utilizar muchos de los analgésicos para el alivio de este tipo de algia.

Descripción de la técnica

Después de explicar las bondades del tratamiento propuesto, sus posibles complicaciones y obtener la aceptación del consentimiento informado por la paciente y sus familiares, se decide realizar el bloqueo del ganglio estelar.

Previo al proceder se establece el sistema de monitorización y reanimación indispensable, que exige la Asociación Internacional para el Estudio y Tratamiento del Dolor (IASP) para este tipo de tratamiento intervencionista. Esto incluye la medición de la frecuencia cardíaca, electrografía continua, tensión arterial no invasiva y saturación de oxígeno de la hemoglobina.

1. Se coloca la paciente en decúbito supino con la cabeza girada hacia el lado contrario a abordar, con una mínima extensión cervical.
2. Se coloca el transductor lineal en posición transversal sobre la línea media, a nivel del cartílago cricoides y se explora en sentido caudal hasta visualizar la cara inferior de la glándula tiroides. ⁽⁸⁾

<http://revcimeq.sld.cu/index.php/img>

revinmedquir@infomed.sld.cu

Bajo licencia Creative Commons



3. Se moviliza el transductor en dirección lateral hacia el lado deseado hasta que se identifique la cara anterior del tubérculo de Chassaignac de la sexta vértebra cervical (C6). En esta posición, se visualiza la cara lateral de la glándula tiroides, la arteria carótida, la vena yugular interna, el músculo longus capiti y el longus colli. ⁽⁸⁾

4. Se introduce un trócar espinal calibre 20 de lateral a medial y se apunta hacia la fascia prevertebral entre la cara ventral del músculo longus colli y medial al tubérculo de Chassaignac (figura 1).

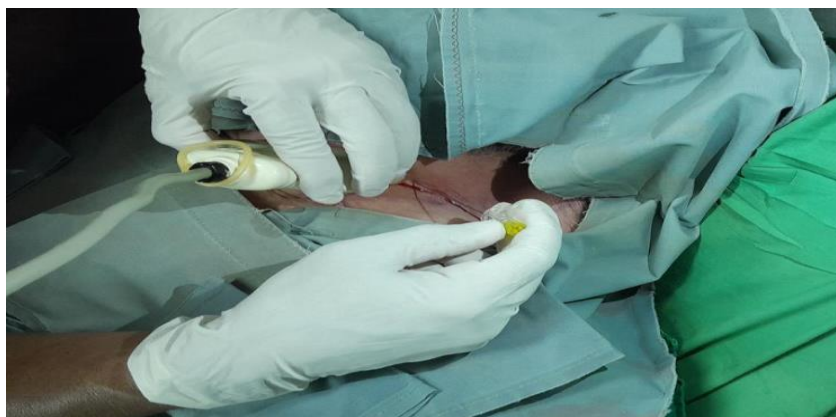

Fig. 1. Colocación del trócar espinal calibre 20 de lateral a medial

Se toma en consideración que la trayectoria de la aguja, es de posterior a anterior a medida que se avanza en dirección medial.

5. Se utiliza una trayectoria en plano para evitar la punción de estructuras crónicas (figura 2).

<http://revcimeq.sld.cu/index.php/img>

revinmedquir@infomed.sld.cu

Bajo licencia Creative Commons



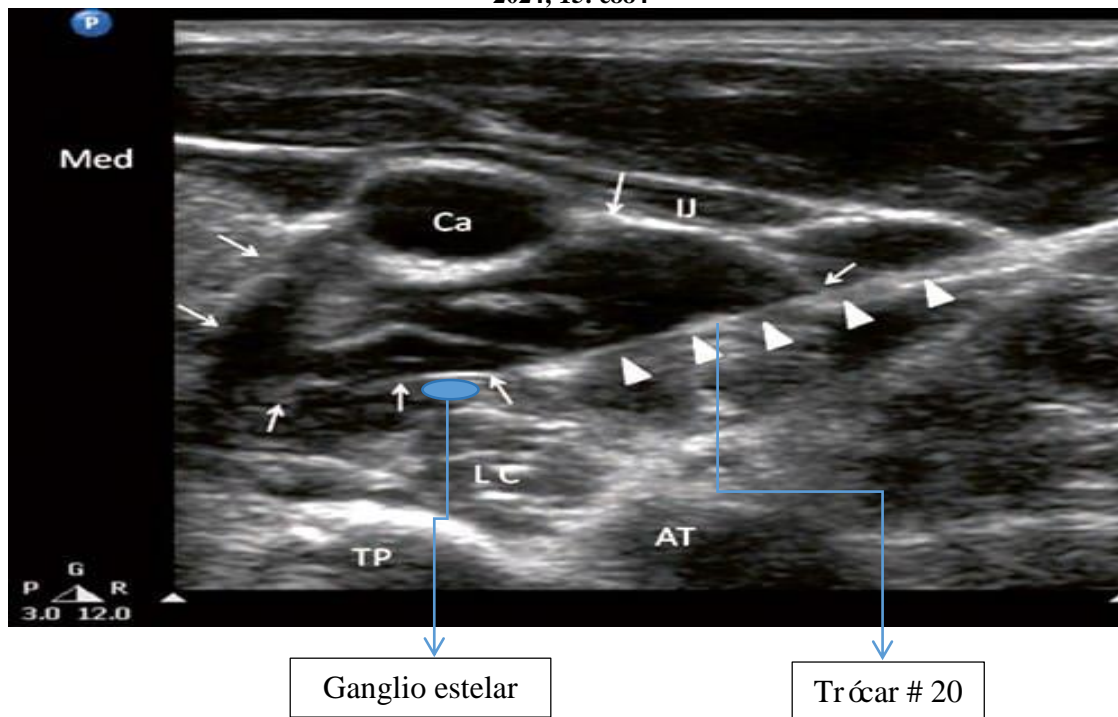


Fig. 2. Imagen ecoguiada de la trayectoria del trócar

Se administró en todas las sesiones de tratamiento una mezcla anestésica formada por 2,5 ml de lidocaína al 2 % y bupivacaína 2,5 ml al 5 %. La eficacia de la técnica se comprobó por la presencia del síndrome de Horner, caracterizado por ptosis palpebral, miosis y enftalmos.

Algunos autores describen que 48 % de los pacientes presentan un incremento de 2°C o más de temperatura, 20 minutos después del bloqueo en el miembro ipsilateral. ^(9, 10)

Al inicio del tratamiento el dolor era constante con un valor 6-7/10 en EVA. Después de efectuar cuatro bloqueos la paciente refirió que el dolor era esporádico, de corta duración y con un valor en la EVA de 2-3/10. El dolor paroxístico y las parestesias que motivaron la consulta desaparecieron. El síndrome de Horner apareció como confirmación de la colocación adecuada del anestésico local en la proximidad del ganglio (figura 3).

<http://revcimeq.sld.cu/index.php/imq>

revinmedquir@infomed.sld.cu

Bajo licencia Creative Commons





2024; 15: e884

No se pudo comprobar el aumento de la temperatura, ya que el miembro estaba amputado. No ocurrieron complicaciones como consecuencia del proceder.




Fig. 3. Paciente con síndrome de Horner posterior al bloqueo del ganglio estelar

COMENTARIOS

El dolor del miembro fantasma se clasifica como neuropático y afecta al territorio de una extremidad amputada, se observa entre 60-90 % en estos enfermos. Es una complicación frecuente que ha sido descrito como sensación de hormigueo, alfileres, agujas, punzante, con ardor, opresión, descarga eléctrica, calambres, trituración, picazón, dolor similar al de antes de la amputación, con una intensidad entre 2,7 y 7,7 en la EVA.⁽¹¹⁻¹³⁾

Debido a la fisiopatología de esta afección no hay un tratamiento específico por lo que el manejo del paciente amputado es complejo. La mayoría de las investigaciones refuerzan el abordaje multidisciplinario con el objetivo de proporcionarles una mejor calidad de vida. Algunos autores plantean que las sensaciones fantasmales se resuelven sin tratamiento. Sin embargo, cuando el dolor es intenso se convierte en una agonía para los enfermos que lo sufren.⁽¹¹⁻¹³⁾

<http://revcimeq.sld.cu/index.php/img>

revinmedquir@infomed.sld.cu

Bajo licencia Creative Commons





2024; 15: e884

La Organización Mundial de la Salud recomienda el tratamiento farmacológico y no farmacológico mediante el uso de la escalera analgésica para el dolor neuropático. Las opciones farmacológicas incluyen la gabapentina, amitriptilina y antidepresivos tricíclicos. La hipnosis, la acupuntura y la terapia de espejo se utilizan como parte del no farmacológico. El tratamiento intervencionista se emplea cuando falla o es imposible realizar estos tratamientos. ^(11, 12)

En esta paciente por ser portadora de una miastenia grave no se administraron los fármacos descritos con anterioridad, pues con mucha frecuencia estos enfermos desarrollan crisis miasténicas o colinérgicas tras el uso de estos medicamentos. Otro elemento que justificó el tratamiento intervencionista del dolor, fue la escasa respuesta a las terapias no farmacológicas.

La ubicación del ganglio estelar por delante de la apófisis transversa de la séptima vértebra cervical (C7), por encima de la cúpula pleural, su cercanía con la arteria carótida, la arteria vertebral, las venas yugulares, el esófago, el tiroides, la tráquea y la médula espinal, hacen de su abordaje un reto para los algólogos. El uso de la ecografía como guía imagenológica se justifica por la imposibilidad de identificar los vasos sanguíneos y las vísceras de la región en tiempo real, además de las complicaciones producidas por el efecto deletéreo de las radiaciones ionizantes, si se toma en consideración que el proceder se repite al menos en cuatro ocasiones. ^(14, 15)

Se considera que cualquier exposición a la radiación ionizante, por pequeña que sea la dosis, puede contribuir a la aparición de efectos biológicos como la inducción de cáncer y trastornos hereditarios por alteraciones cromosómicas a largo plazo. Un editorial publicado en el año 2016, en el *Indian Journal of Pain* señala que la guía imagenológica ideal para el tratamiento del dolor, debe permitir la visualización en tiempo real, tener una buena resolución, no emitir radiaciones ionizantes y ser económica. En este editorial se concluye que la ecografía se acerca bastante a la guía ideal. ⁽⁷⁾

<http://revcimeq.sld.cu/index.php/img>

revinmedquir@infomed.sld.cu

Bajo licencia Creative Commons





2024; 15: e884

En el presente reporte de caso se pudo comprobar la utilidad del ultrasonido como guía imagenológica para la realización del bloqueo del ganglio estelar en pacientes con dolor de miembro fantasma, ya que se produjo la remisión de los síntomas que motivaron la consulta y no ocurrieron complicaciones como consecuencia del proceder.

El ultrasonido como guía imagenológica constituye una opción útil para la realización del bloqueo del ganglio estelar en pacientes con dolor del miembro fantasma que no responden al tratamiento conservador.

REFERENCIAS BIBLIOGRÁFICAS

1. Restrepo Garcés CE, Gómez Bermúdez CM, Jaramillo Escobar S, Jazmín Ramírez L, Lopera LM, Vargas JF. Bloqueo de ganglio estrellado. Rev Soc Esp Dolor [Internet]. 2012 [citado 20 de Feb de 2024]; 19 (2): 101-107. Disponible en: http://scielo.isciii.es/scielo.php?script=sci_arttext&pid=S1134-80462012000200007&lng=es&nrm=iso
2. Seguras Llanes O. El bloqueo terapéutico de ganglio estrellado en el contexto actual. Revista Cubana de Anestesiología y Reanimación [Internet]. 2019 [citado 20 de Feb de 2024]; 19 (1): e546. <https://www.medigraphic.com/pdfs/revcubanerea/rca-2020/rca201h.pdf>
3. Hernández PBC, Plancarte SR, López MEC. Síndrome doloroso regional complejo: evaluación y tratamiento. Acta Med GA. 2023; 21 (4): 363-367. DOI: <https://dx.doi.org/10.35366/112647>

<http://revcimeq.sld.cu/index.php/img>
revinmedquir@infomed.sld.cu

Bajo licencia Creative Commons





2024; 15: e884

4. Freire E, Camba MA. Técnicas e indicaciones del bloqueo del ganglio estrellado para el tratamiento del dolor. Rev Soc Esp Dolor [Internet]. 2002 [citado 20 de Feb de 2024]; 9 (5): 328-337. Disponible en: <https://asmecolpoz.com/wp-content/uploads/2021/11/Ganglio-Estellado.pdf>
5. Shan HH, Chen HF, Ni Y, Yang JX, Zhou XL. Effects of Stellate Ganglion Block Through Different Approaches Under Guidance of Ultrasound. Front. Surg. 2022 8: 797793. DOI: <https://doi.org/10.3389/fsurg.2021.797793>
6. Yoo Y, Lee CS, Kim YC, Moon JY, Finlayson RJ. A Randomized comparison between 4,6 and 8 mL of local anesthetic for ultrasound-guided stellate ganglion block. J Clin Med. 2019; 8 (9): e1314. DOI: <https://doi.org/10.3390/jcm8091314>
7. Elmofty DH, Eckmann M. Do not follow the bone, follow the nerve ultrasound-guided stellate ganglion block: a reconfirmation. Br J Pain. 2019; 13 (4): 226-9. DOI: <https://doi.org/10.1177/2049463719826210>
8. Furman M.B. Atlas of Image-Guided Spinal Procedures. 2018. Disponible en: <https://lccn.loc.gov/2017019065>
9. Qingyang L., Song W., Xinran T., Xi Y., Song C. Stellate ganglion intervention for chronic pain: A review. Ibrain. 2022. 8 (2); 210-218. DOI: <https://doi.org/10.1002/ibra.12047>
10. Kirkpatrick K, Khan MH, Deng Y, Shah KB. A review of stellate ganglion block as an adjunctive treatment modality. Cureus. 2023; 15 (2): e35174. DOI: <https://doi.org/10.7759/cureus.35174>
11. Campo Prieto P, Rodríguez Fuentes G. Efectividad de la terapia de espejo en el dolor del miembro fantasma. Una revisión actual de la literatura. 2018. Neurología 37(8): 668-681. DOI: [10.1016/j.nrl.2018.08.003](https://doi.org/10.1016/j.nrl.2018.08.003)
<http://revcimeq.sld.cu/index.php/img>
revinmedquir@infomed.sld.cu

Bajo licencia Creative Commons





2024; 15: e884

12. Bard Reboult T. Análisis comparativo de los procedimientos terapéuticos indicados en el síndrome de miembro fantasma (Trabajo de fin de grado). Universidad central de Catalunya. 2020. Disponible en:

http://dspace.uvic.cat/bitstream/handle/10854/6309/trealu_a2020_bard_reboul_tristan_comparativa_terapias.pdf?sequence=1&isAllowed=y

13. Goyal S, Kumar A, Kantha M, Sharma RS, Agrawal S, Singh GK. Ultrasound guided stellate ganglion block for upper extremity phantom limb pain - A case series. 2024. Indian J Pain 0;0:0. DOI:[10.4103/ijpn.ijpn_111_23](https://doi.org/10.4103/ijpn.ijpn_111_23)

14. Hernández García JM, Reina MA, Vidal MA. Fluoroscopia y protección radiológica en tratamiento del dolor. Rev Soc Esp Dolor [Internet]. 2015; 22 (5): 217-223. DOI: <https://dx.doi.org/10.4321/S1134-80462015000500006>

15. Kothari K, Sahu DK. Ultrasonography versus fluoroscopy in modern pain management. Indian Journal of Pain. 2016; 30 (2): 71-76. DOI: <https://doi.org/10.4103/0970-5333.186459>

Conflictos de intereses

Los autores no refieren conflictos de intereses.

<http://revcimeq.sld.cu/index.php/img>

revinmedquir@infomed.sld.cu

Bajo licencia Creative Commons

