



Pancreatitis aguda secundaria a hernia hiatal gigante

Acute pancreatitis secondary to giant hiatal hernia

Roberto Lázaro Blanco Sosa ^{1*} <https://orcid.org/0000-0001-9475-9517>

José Ángel Cuesta-del Sol ² <https://orcid.org/0000-0002-9746-0411>

¹ Hospital Universitario General “Calixto García”. La Habana, Cuba.

² Hospital Provincial Clínico Quirúrgico “Dr. Gustavo Aldereguía Lima”. Cienfuegos, Cuba.

*Autor para la correspondencia. Correo electrónico: robertoblanco9712@gmail.com

RESUMEN

Introducción: en las hernias hiatales grado IV se produce la herniación del estómago junto a otros órganos abdominales. Su asociación con pancreatitis aguda es muy infrecuente.

Objetivo: presentar un raro caso de pancreatitis aguda secundaria a hernia hiatal grado IV.

Caso clínico: paciente femenina de 61 años con antecedentes de gastritis crónica, trastornos dispépticos desde hace 5 meses y pérdida de peso, que acude al cuerpo de guardia por dolor abdominal intenso asociado a abundantes vómitos de dos días de evolución. Los complementarios analíticos de sangre mostraron alteración de enzimas pancreáticas. En los estudios imagenológicos se informó la presencia de

<http://revcimeq.sld.cu/index.php/img>

revinmedquir@infomed.sld.cu

Bajo licencia Creative Commons





hernia hiatal gigante, con parte del estómago y duodeno en su interior. Se realizó tratamiento quirúrgico diferido.

Conclusiones: la presencia de una hernia hiatal grado IV asociada a un cuadro de pancreatitis aguda es rara. El análisis de las enzimas pancreáticas, junto a medios imagenológicos como la tomografía axial

computarizada, el estudio baritado de esófago-estómago y duodeno y la endoscopia digestiva alta ayudaron en el diagnóstico. El tratamiento consistió en herniorrafia hiatal con funduplicatura de Toupet.

Palabras clave: hernia hiatal; pancreatitis aguda; estómago; páncreas; cirugía.

ABSTRACT

Introduction: in grade IV hiatal hernias, herniation of the stomach occurs along with other abdominal organs. The association of acute pancreatitis is very rare.

Objective: to present a rare case of acute pancreatitis secondary to grade IV hiatal hernia.

Clinical case: 61-year-old female patient with a history of chronic gastritis, dyspeptic disorders for 5 months and recent weight loss, who came to the emergency room due

<http://revcimeq.sld.cu/index.php/img>
revinmedquir@infomed.sld.cu

to intense abdominal pain associated with abundant vomiting for two days. Complementary blood tests show alterations in pancreatic enzymes. Imaging studies report the presence of a giant hiatal hernia, with part of the stomach and duodenum inside. Delayed surgical treatment is performed.

Conclusions: the presence of a grade IV hiatal hernia associated with acute pancreatitis is rare. The analysis of pancreatic enzymes, together with imaging means such as computed axial tomography,

Bajo licencia Creative Commons





barium study of the esophagus-stomach and duodenum, and upper digestive endoscopy helped in the diagnosis. Treatment consisted of hiatal herniorrhaphy with Toupet fundoplication.

Key Words: hiatal hernia; acute pancreatitis; stomach; pancreas; surgery.

Recibido: 04/04/2024

Aceptado: 31/05/2024

INTRODUCCIÓN

La hernia hiatal es definida como el paso de cualquier estructura a través del hiato esofágico en el diafragma hacia el tórax. Por lo general, es un padecimiento adquirido en el que se invocan diferentes causas como el aumento de la presión intrabdominal, la atrofia o debilidad de la membrana frenicoesofágica y de los pilares diafragmáticos. ⁽¹⁾ El término hernia hiatal gigante se utiliza cuando el contenido de la hernia supera un tercio del estómago. ⁽²⁾ Los síntomas se relacionan con el grado de obstrucción gástrica parcial o completa.

La pancreatitis aguda es una respuesta inflamatoria inespecífica del páncreas a diversas injurias, que puede lesionar no solo al páncreas sino también a tejidos vecinos y órganos a distancia. Se clasifica en aguda o crónica. La pancreatitis aguda se puede resolver tanto clínica como histológicamente; mientras que la crónica se caracteriza por cambios histológicos que son irreversibles y progresivos y que resultan en una pérdida considerable de la función pancreática. La herniación del páncreas asociado a una hernia hiatal está descrita en pocos casos reportados en la literatura. El desarrollo a la vez de una pancreatitis aguda, es aún menos frecuente. ⁽³⁾

<http://revcimeq.sld.cu/index.php/img>

revinmedquir@infomed.sld.cu

Bajo licencia Creative Commons





El objetivo de este trabajo es presentar un raro caso de pancreatitis aguda secundaria a hernia hiatal grado IV.

CASO CLÍNICO

Paciente femenina de 61 años de edad, blanca, con antecedentes de gastritis crónica, trastornos dispépticos desde hace 5 meses y pérdida de peso. Acude a cuerpo de guardia por presentar dolor abdominal de dos días de evolución que no mejora con la administración de analgésicos y ha aumentado en intensidad, acompañado de numerosos vómitos. Al examen físico se constata estado de deshidratación moderada, taquicardia (FC:116 pulsaciones por minuto), abdomen distendido a predominio del cuadrante superior izquierdo, doloroso a la palpación superficial y profunda, con signo de bazuqueo gástrico.

En el momento del ingreso se le realizó Rx de abdomen simple el que mostró gran distensión gástrica, que abarcaba todo el hemiabdomen izquierdo; hemograma [Hematocrito: 0.36; Leucograma: $14.3 \times 10^9/L$ P: 0.94, L: 0.06 (+)] y ultrasonografía abdominal, la cual solo informó la marcada distensión gástrica. Se le colocó sonda nasogástrica y se aspiraron aproximadamente 1000 ml de contenido de retención. La paciente presentó mejoría clínica.

Durante su estancia hospitalaria, la enferma presentó intolerancia a la alimentación por vía oral (excepto a los líquidos), con vómitos postprandiales.

Se realizaron varios estudios para llegar a un diagnóstico preciso. La hemoquímica en el primer día de ingreso hospitalario, mostró: creatinina: $69 \mu\text{mol/L}$, ácido úrico: 337.7 mmol/L , GGT: 12.7 U/L , Fosfatasa Alcalina, 109.2 UI/L , amilasa: 203.3 U/L (+). Durante los primeros cinco días de estadía hospitalaria, la paciente presentó persistencia de dolor moderado en epigastrio con

<http://revcimeq.sld.cu/index.php/img>

revinmedquir@infomed.sld.cu

Bajo licencia Creative Commons





irradiación a la espalda, lo que unido a los valores altos de amilasa sérica hizo pensar en la existencia de un cuadro de pancreatitis aguda. Una semana después de su ingreso hospitalario, se realizaron análisis de control, los cuales mostraron persistencia de enzimas pancreáticas elevadas [amilasa: 303 U/L (+), lipasa: 200,9 U/L (+)], lo que confirmó la existencia de inflamación pancreática. Al mes de su ingreso, se repitieron las enzimas pancreáticas: amilasa en 238, 0 U/L (+) y lipasa en 238, 0 U/L (+).

Endoscopia digestiva alta: pangastritis eritematosa, luz esofágica amplia y unión esófago gástrica (UEG) puntiforme. Se le realizó biopsia de la región antral en la que se confirmó gastritis. Se realizó tomografía axial computarizada (TAC) toracoabdominal simple, en la que se observó a nivel de la base pulmonar izquierda una imagen hipodensa (con grueso tabique en su interior) que medía 105 por 107 cm que impresionaba comunicar con el fundus gástrico y en relación con hernia diafragmática; páncreas con aumento de la densidad de la grasa peripancreática (Imagen 1). Se realizó estudio contrastado de esófago-estómago-duodeno, el cual concluyó: esófago tortuoso, UEG por encima del diafragma, fundus y parte del cuerpo proyectados en la base del hemitórax izquierdo por encima del diafragma. Se observó la primera porción del duodeno por encima del pilar diafragmático, con pobre paso de contraste hacia asas delgadas (Imagen 2). Por los estudios imagenológicos se concluyó como una hernia hiatal gigante (grado III clasificación de Akerlund, ⁽⁴⁾ grado IV clasificación de Allison).

<http://revcimeq.sld.cu/index.php/img>

revinmedquir@infomed.sld.cu

Bajo licencia Creative Commons



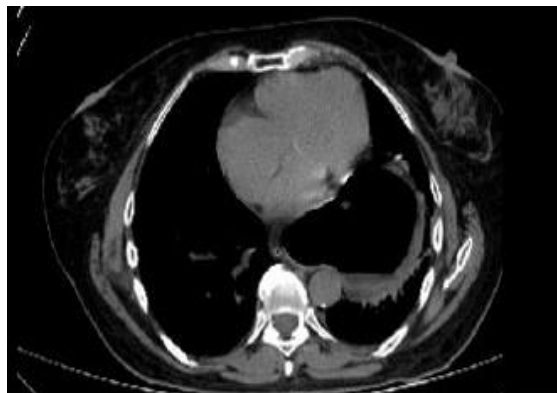

Imagen 1

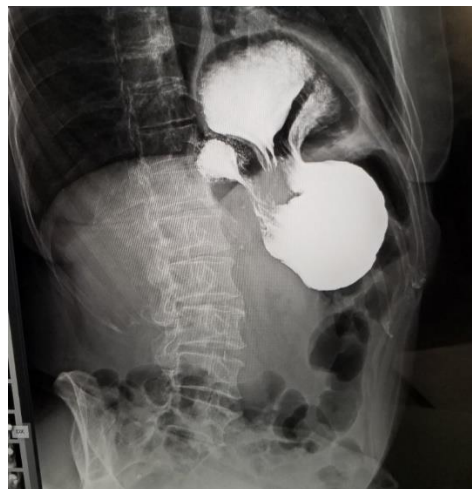


Imagen 2

A la paciente se le diagnosticó una hernia hiatal grado IV asociada a un cuadro de pancreatitis aguda. Se realizó tratamiento quirúrgico diferido, con herniorrafia hiatal más funduplictura gástrica por técnica de Toupet. Presentó una evolución postoperatoria favorable y egresó al cuarto día. Al año de la intervención, su evolución es satisfactoria.

COMENTARIOS

La hernia hiatal fue descrita siglos antes en las disecciones de cadáveres, pero en 1926 Ake Akerlund de Suecia, fue el primero en darle el nombre actual y en presentar una clasificación de tres tipos de hernias: ⁽⁴⁾

1. Hernia hiatal con esófago corto congénito.
2. Hernia paraesofágica.
3. Hernias que no pueden incluirse ni en 1 ni en 2.

<http://revcimeq.sld.cu/index.php/imq>

revinmedquir@infomed.sld.cu

Bajo licencia Creative Commons





Las observaciones de Akerlund eran anatómicas. El primero en reparar acerca de un comportamiento fisiopatológico diferente a cada tipo de hernia hiatal, fue Phillip Allison en Inglaterra, quien distinguió entre la hernia hiatal deslizada (tipo I) y la paraesofágica o volvulada (tipo II). La tipo III incluye aquellas hernias hiatales en las cuales coexisten un componente de deslizamiento con el ascenso del fundus gástrico paralelo al esófago y la tipo IV que es cuando además del estómago hay presencia de otros órganos intrabdominales en el tórax. ⁽⁴⁾ Este tipo es poco frecuente y representa el 5-7 % de todas las hernias hiatales paraesofágicas. Los órganos herniados con más frecuencia son: colon, intestino delgado, epiplón y bazo. ⁽⁵⁾ Debido a que el segmento de la cabeza del páncreas y el duodeno están ubicados en el retroperitoneo y anclados por el ligamento de Treitz, la hernia pancreática es rara. ^(6,7)

Se han propuesto múltiples teorías para explicar la pancreatitis aguda asociada a hernia diafragmática. Puede ser causada por traumatismos repetitivos a medida que cruza la hernia, isquemia asociada con el estiramiento de su pedículo vascular ⁽⁸⁾ o plegamiento interno del conducto pancreático principal. El encarcelamiento total del páncreas también puede contribuir a la pancreatitis. ⁽⁹⁾ En 1989, el gastroenterólogo belga Albert Henkinbrant postuló la hipótesis de que la pancreatitis aguda que se produce durante la migración del páncreas es a causa de traumatismos repetidos a medida que cruza la hernia. ⁽¹⁰⁾

La literatura consultada reporta poco más de una veintena de casos de hernia intratorácica del páncreas, la mitad de los cuales ocurrieron en la sexta década de vida o después, con igual proporción de hombres y mujeres. ⁽¹¹⁾ En el diagnóstico de la hernia hiatal ayudan los estudios imagenológicos como la TAC y el esófago-estómago-duodeno contrastado con bario.

<http://revcimeq.sld.cu/index.php/imq>

revinmedquir@infomed.sld.cu

Bajo licencia Creative Commons





En la práctica cotidiana se acepta que el diagnóstico de la pancreatitis aguda requiere, al menos, dos de los siguientes criterios: dolor abdominal característico, amilasa y/o lipasa plasmáticas más de tres veces su valor de referencia máximo y/o evidencia radiológica de pancreatitis. ⁽¹²⁾

La hernia hiatal puede presentar complicaciones con episodios hemorrágicos intermitentes por esofagitis, erosiones y úlceras esofágicas asociadas, la anemia por déficit de hierro, encarcelamiento, estrangulación y perforación. La cirugía videolaparoscópica es la técnica de elección para el tratamiento de la hernia hiatal gigante, siempre que sea realizada por equipos quirúrgicos que tengan experiencia en procedimientos laparoscópicos de avanzada, lo que permite obtener resultados satisfactorios. ⁽¹³⁾

En el tratamiento actual de la pancreatitis aguda se opta por el tratamiento médico conservador. La cirugía solo se realiza en situaciones excepcionales. ^(14, 15) En casos similares al que se expuso, se recomienda diferir la cirugía de la hernia hiatal hasta tanto no ceda el cuadro de pancreatitis.

La presencia de una hernia hiatal grado IV asociada a un cuadro de pancreatitis aguda es raro. El análisis de las enzimas pancreáticas, junto a medios imagenológicos como la TAC, la endoscopia digestiva alta y el esófago-estómago y duodeno contrastado ayudaron en el diagnóstico del paciente que se presentó. El tratamiento consistió en herniorrafia hiatal con funduplicatura de Toupet.

REFERENCIAS BIBLIOGRÁFICAS

1. Pereira H, Guevara Y, Guerra J, Guerra A. Hernia Hiatal Tipo IV: presentación de caso [Internet]. Arch méd Camagüey. 2020 [acceso: 03/03/2024];24(1): e118-126. Disponible en: <http://revistaamc.sld.cu/index.php/amc/article/view/6701/3558>
<http://revcimeq.sld.cu/index.php/img>
revinmedquir@infomed.sld.cu

Bajo licencia Creative Commons





2. Farina del Rio M, Rodríguez A, Melgarejo S. Hernia Hiatal Gigante. Reporte de caso [Internet]. Rev Cir Parag. 2018 [acceso: 03/03/2024];42(1): e41-43. Disponible en: <http://doi.org/10.18004/sopaci.2018.abril.41-43>
3. González Bejumea P, García del Pino B, Rodríguez Padilla A, Balongo R. Pancreatitis Aguda Necrosante secundaria a Hernia de Hiato Grado IV Complicada: Presentación de un caso y revisión de la literatura [Internet]. Rev Colomb Cir. 2022 [acceso: 06/03/2024]; 37 (1): e146-150. Disponible en: <http://revistacirugia.org/index.php/cirugia/article/view/882>
4. Durand L, Caracoche M. Enfermedad por reflujo gastroesofágico y Hernia Hiatal: indicación técnica y quirúrgica [Internet]. Cirugía Digestiva. 2009; 172:1-22. Disponible en: <https://sacd.org.ar/wp-content/uploads/2020/05/usetentaydos.pdf>
5. Lal A, Gupta P, Sinha SK. An Unusual Cause of Abdominal Pain in an Elderly Woman [Internet]. Gastroenterology. 2015; 148 (7): e11-12. DOI: <http://doi.org/10.1053/j.gastro.2014.11.036>
6. Kamal MU, Baiomi A, Erfani M, Patel H. Rare sequelae of hiatal hernia causing pancreatitis and hepatitis: a case report [Internet]. WorldJ Gastrointest Endosc. 2019; 11 (3): e249-255. DOI: <http://doi.org/10.4253/wjge.v11.i3.249>
7. Nasri S, Guerrouj I, Abbou W, Aichouni N, Kamaoui I, Skiker I. Diaphragmatic hernia a rare cause of acute pancreatitis: case report [Internet]. Radiol Case Rep. 2022; 17 (3): e572-576. DOI: <http://doi.org/10.1016/j.radcr.2021.11.042>
8. Cuschieri RJ, Wilson WA. Incarcerated Bochdalek hernia presenting as acute pancreatitis [Internet]. British Journal of Surgery. 1981; 68 (9): 669. DOI: [10.1002/bjs.1800680922](https://doi.org/10.1002/bjs.1800680922)
<http://revcimeq.sld.cu/index.php/imq>
revinmedquir@infomed.sld.cu

Bajo licencia Creative Commons





9. Kafka NJ, Leitman IM, Tromba J. Acute pancreatitis secondary to incarcerated paraesophageal hernia. *Surgey*. 1994; 115:653-655.

10. Henkinbrant A, Decoster O, Farchakh E, Khalek W. Acute pancreatitis caused by a voluminous umbilical hernia. Case report. *Acta Gastroenterol Bel* [Internet]. 1989; 52: 441-447.

11. Sierra B, Peralta V, Llamas R, Candelas D, Gomendio MD, Gorini L et al. Intrathoracic herniation of the páncreas [Internet]. *HPB*. 2021 [acceso: 06/03/2024]; 23 (3): e897. Disponible en: [http://hpbonline.org/article/S1365-182X\(21\)01498-2/fulltext](http://hpbonline.org/article/S1365-182X(21)01498-2/fulltext)

12. Saura L, Pérez de Alejo Y, Pérez D, Hernández Y, Rodríguez D, Pérez de Alejo A. Pancreatitis Aguda y el valor de la ecografía en su diagnóstico inicial [Internet]. *Medicentro electrónica*. 2021 [acceso: 07/03/2024]; 25 (4): e638-657. Disponible en: <http://medicentro.sld.cu/index.php/medicentro/article/view/3446>

13. Pereira J, Roque R, Martínez MA, Torres R, Barreras J, López AB. Cirugía videolaparoscópica en la hernia hiatal gigante [Internet]. *Rev Cubana Cir*. 2015 [acceso: 07/03/2024]; 54 (2): 148-156. Disponible en: <http://revcirugia.sld.cu/index.php/cir/article/view/223>

14. Del Pilar M, González C. Indicaciones y tratamiento quirúrgico de las pancreatitis aguda y crónica. Cirugía de los pseudoquistes pancreáticos [Internet]. *Revista electrónica de Portales Médicos* [Internet]. 2021 [acceso: 09/03/2024]; 26 (14): e761. Disponible en: <http://revista-portalesmedicos.com/revista-medica/indicaciones-y-tratamiento-quirurgico-de-las-pancreatitis-aguda-y-conica-cirugia-de-los-pseudoquistes-pancreaticos/>

<http://revcimeq.sld.cu/index.php/img>
revinmedquir@infomed.sld.cu

Bajo licencia Creative Commons





15. Guidi M, Cecilia C, Pasquera A, Hui J, Pires H, Basso S et al. Actualización en el manejo inicial de la Pancreatitis Aguda [Internet]. Acta Gastroenterol Latinoam. 2019 [acceso: 09/03/2024]; 49(4): e307-323. Disponible en: <http://actagastro.org/actualizacion-en-el-manejo-inicial-de-la-pancreatitis-aguda>

Conflictos de intereses

Los autores no refieren conflictos de intereses.

<http://revcimeq.sld.cu/index.php/img>

revinmedquir@infomed.sld.cu

Bajo licencia Creative Commons

