



## Retención urinaria recurrente secundaria a leiomioma uterino de cara posterior

*Recurrent urinary retention secondary to a posterior uterine leiomyoma*

Yoanna Ramírez-Fernández<sup>1</sup> <https://orcid.org/0000-0002-6343-3781>

Karel Borroto-Martínez<sup>1\*</sup> <https://orcid.org/0000-0002-3183-1312>

<sup>1</sup> Centro de Investigaciones Clínicas. La Habana, Cuba.

\*Autor para la correspondencia. Correo electrónico: [karelborroto@infomed.sld.cu](mailto:karelborroto@infomed.sld.cu)

### RESUMEN

**Introducción:** Los leiomiomas uterinos son tumores benignos del músculo liso y constituyen los tumores pélvicos más comunes entre las mujeres en edad reproductiva. Su pico máximo de incidencia es en la cuarta y quinta décadas de la vida.

**Objetivo:** Describir un caso de retención urinaria recurrente secundaria a un leiomioma uterino de cara posterior.

**Caso clínico:** Paciente de 42 años de edad, nulípara, con historia de retención urinaria recurrente en tres ocasiones en los últimos 4 meses. Presentaba al examen físico un tumor doloroso y de 8 cm de diámetro en hipogastrio. En la tomografía se observó que comprimía y desplazaba al recto-sigmoides y a la vejiga, con vascularización aumentada, central y periférica que impresionaba neoformación. Se realizó histerectomía total abdominal y se concluyó como leiomioma epiteliode intramural.

<http://revcimeq.sld.cu/index.php/img>

[revinmedquir@infomed.sld.cu](mailto:revinmedquir@infomed.sld.cu)

Bajo licencia Creative Commons





**Conclusión:** Este caso recalca la importancia de la correlación clínica y diagnóstica en aquellas pacientes con retención urinaria recurrente; además de exponer la rareza de un leiomioma de cara posterior que se presentó con sintomatología

urinaria y con signos imagenológicos sospechosos de malignidad.

**Palabras clave:** leiomioma epitelioides; retención urinaria; neoplasia.

## ABSTRACT

**Introduction:** Uterine leiomyomas are benign smooth muscle tumors and are the most common pelvic tumors among women of reproductive age. Its maximum incidence peak is in the fourth and fifth decades of life.

**Objective:** To describe a case of recurrent urinary retention secondary to a posterior uterine leiomyoma.

**Clinical case:** 42-year-old nulliparous patient with a history of recurrent urinary retention on three occasions in the last 4 months. On physical examination, the patient presented with a painful tumor measuring 8 cm in diameter in the hypogastrium. The tomography showed that

it compressed and displaced the rectosigmoid and the bladder, with increased central and peripheral vascularization that showed neoformation. A total abdominal hysterectomy was performed and it was concluded as an intramural epithelioid leiomyoma.

**Conclusion:** This case emphasizes the importance of clinical and diagnostic correlation in those patients with recurrent urinary retention; in addition to exposing the rarity of a posterior leiomyoma that presented with urinary symptoms and with imaging signs suspicious of malignancy.

**Key Words:** epithelioid leiomyoma; urinary retention; neoplasia.

<http://revcimeq.sld.cu/index.php/img>  
[revinmedquir@infomed.sld.cu](mailto:revinmedquir@infomed.sld.cu)

Bajo licencia Creative Commons





Recibido: 10/04/2024

Aceptado: 14/08/2024

## INTRODUCCIÓN

Los leiomiomas uterinos son tumores benignos del músculo liso y son los tumores pélvicos más comunes, con una prevalencia de 20-40 % de las mujeres en edad reproductiva. <sup>(1)</sup> Son tumores monoclonales de comportamiento benigno que surgen de las células de músculo liso del miometrio; sin embargo, se ha descrito una variante rara que no puede definirse como benigno o maligno según sus hallazgos clínicos e histopatológicos. <sup>(2)</sup>

La Organización Mundial de la Salud clasifica esta neoplasia como tumor del músculo liso uterino de potencial maligno incierto (STUMP, por sus siglas en inglés). <sup>(3)</sup> Hasta un 50 % de las mujeres son asintomáticas y cuando se presentan síntomas, estos se correlacionan con el tamaño, el sitio, el número y los cambios degenerativos que presenta el mioma. <sup>(4)</sup> Ante la sospecha de un STUMP están indicados los tratamientos quirúrgicos convencionales, como la miomectomía o la histerectomía. <sup>(2)</sup>

El objetivo de este reporte es describir un caso de retención urinaria recurrente secundaria a un leiomioma uterino de cara posterior.

## CASO CLÍNICO

Paciente de 42 años de edad, color de piel mestiza, con antecedentes patológicos personales de hipertensión arterial tratada con enalapril 20 mg diarios, síndrome ansioso depresivo tratado con alprazolam 0,5 mg diarios e historia obstétrica de cero gestas. Menarquia a los 13 años. Pareja

<http://revcimeq.sld.cu/index.php/img>

[revinmedquir@infomed.sld.cu](mailto:revinmedquir@infomed.sld.cu)

Bajo licencia Creative Commons





estable desde hace más de 15 años. Citología cervical exfoliativa, con tinción de Papanicolaou realizada en el 2023, sin alteraciones y diagnóstico de pequeño mioma uterino entre 4-6 cm.

En septiembre del 2022 comienza a presentar infecciones urinarias a repetición por lo que recibió tratamiento con antibióticos orales. A partir de octubre del mismo año presentó cuadros de retención urinaria recurrente para lo cual necesitó cateterismo vesical durante tres semanas, con periodos de hasta dos semanas sin este. Preciso de este procedimiento en tres ocasiones en los últimos cuatro meses.

Acude a consulta a inicios del 2023 y en la exploración abdominal se encontró un tumor en hipogastrio, doloroso a la palpación profunda, con 8 cm de diámetro por encima de la sínfisis del pubis. Al tacto vaginal el útero estaba aumentado de tamaño, se tactaba un tumor central ligeramente desviado a la izquierda, móvil, muy doloroso, de consistencia dura y regular. El fondo de saco derecho estaba ocupado por una tumoración no definida y los parametrios libres. En la especuloscopia se observó: lado izquierdo del cuello uterino un quiste de Naboth, cérvix corto, vagina amplia y elástica. Signos vitales al ingreso: tensión arterial: 121/66 mmHg, FC: 77 lpm, frecuencia respiratoria: 19 rpm, Temperatura: 36°C, índice de masa corporal: 25,25 kg/m<sup>2</sup>.

Ultrasonido ginecológico: útero desplazado hacia adelante por una lesión de aspecto miomatoso que se localiza por detrás de este, central y que impresiona estar en íntimo contacto con la pared uterina. No se visualizan anejos. El cuello se encuentra desplazado hacia la izquierda.

Tomografía axial computarizada (TAC) con contraste endovenoso (Fig. 1): se observa gran masa tumoral que se localiza por detrás del útero al cual comprime y desplaza, así como al recto-sigmoides y a la vejiga, con una densidad de 35 a 65 unidades Hounsfield (UH) y con la administración del contraste se eleva hasta 130 UH. La vejiga está muy comprimida. Los uréteres

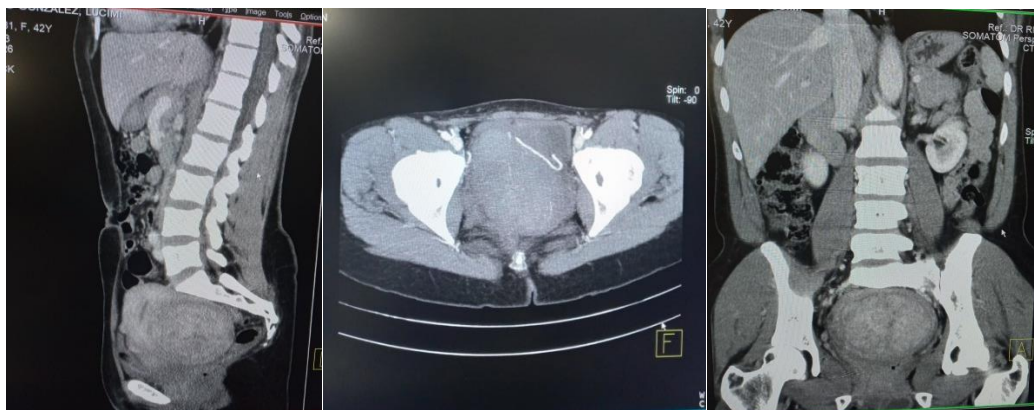
<http://revcimeq.sld.cu/index.php/img>

[revinmedquir@infomed.sld.cu](mailto:revinmedquir@infomed.sld.cu)

Bajo licencia Creative Commons



son permeables. Esta lesión presenta una vascularización aumentada, central y periférica que impresiona de neoformación.



**Fig. 1.** TAC de Abdomen, donde se observa gran tumor uterino de cara posterior, que comprime la vejiga y presenta vasos que impresionan de neoformación

Se discute el caso en el colectivo médico y con el consentimiento de la paciente se decide programar para histerectomía total abdominal. En el acto quirúrgico (Fig. 2) se aprecia útero voluminoso que presentaba un tumor de gran tamaño en la cara posterior. Los anejos macroscópicamente eran normales, el derecho presentaba adherencias al útero. Se le realizó biopsia por congelación donde no se apreciaron características malignas en la muestra. La paciente cursó con adecuada evolución posquirúrgica y fue dada de alta al segundo día del posoperatorio, con presencia de tránsito digestivo fisiológico y función urinaria normal.

La conclusión anatomopatológica del caso fue: útero de 17 x 13 x 8 cm, con leiomioma epitelioides intramural de 6,5 cm. Folículos quísticos, endometrio proliferativo y quistes de Naboth.

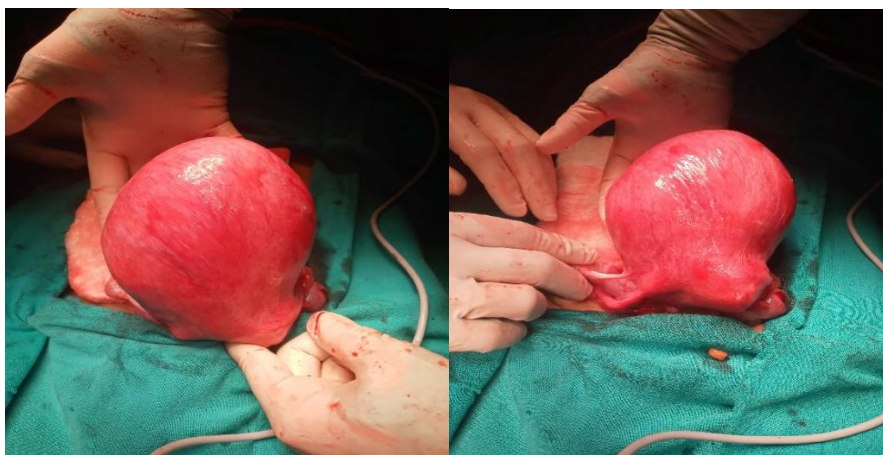
<http://revcimeq.sld.cu/index.php/img>

[revinmedquir@infomed.sld.cu](mailto:revinmedquir@infomed.sld.cu)

Bajo licencia Creative Commons







**Fig. 2.** Se observa en el transoperatorio el útero con la presencia de gran tumor de cara posterior

## COMENTARIOS

En el caso descrito se reporta la localización del leiomioma intramural en cara posterior del cuerpo uterino. El pico máximo de presentación de estos tumores se encuentra entre la cuarta y quinta décadas de la vida; son excepcionales en menores de 18 años.<sup>(1)</sup> Su crecimiento tiende a retroceder después de la menopausia, aunque el riesgo de desarrollarse en mujeres mayores de 45 años es superior al 60 %.<sup>(1)</sup> Según su localización en relación con su crecimiento en estrecha proximidad con la mucosa o serosa se denominan submucosos o subserosos.<sup>(5,6)</sup> La sintomatología varía desde sangrado transvaginal, dismenorrea, dolor pélvico, estreñimiento e incluso infertilidad. Los factores de riesgo son: menarquia temprana, nuliparidad y la raza negra. Los familiares de primer grado de pacientes con miomatosis tienen 2,5 más riesgo de padecerla.<sup>(4,5)</sup>

<http://revcimeq.sld.cu/index.php/img>

[revinmedquir@infomed.sld.cu](mailto:revinmedquir@infomed.sld.cu)

Bajo licencia Creative Commons





En este caso la gran masa abdominal y los hallazgos de la TAC hicieron pensar que se trataba de un tumor uterino con características malignas. Además, a pesar de su localización en cara posterior del cuerpo uterino el síntoma fundamental que ocasionó fue la retención urinaria, que no es lo más frecuente en esta localización.

Los leiomiomas uterinos son una causa rara de retención urinaria aguda y en la literatura existen solo unos pocos informes de casos y series documentados.<sup>(6)</sup> La retención urinaria se presenta con frecuencia en aquellos miomas que crecen desde la cara anterior del cérvix y crecen en estrecha proximidad con la mucosa o la serosa.<sup>(6)</sup> El cuadro clínico incluye polaquiuria, tenesmo vesical, retención urinaria, poliuria, estreñimiento, dispareunia y sangrado postcoital.<sup>(3)</sup>

Este caso recalca la importancia de la correlación clínica y diagnóstica en aquellas pacientes con retención urinaria recurrente; además de exponer la rareza de un leiomioma de cara posterior que se presentó con sintomatología urinaria y con signos imagenológicos sospechosos de malignidad.

## REFERENCIAS BIBLIOGRÁFICAS

1. Singh S, Jena SK, Naik M, Ray L, Behera S. Uterine Fibroid (Leiomyoma) with Acute Urinary Retention: A Case Series. J Clin Diagn Res. 2016; 10 (4): 1-3. DOI: <https://doi.org/10.7860/JCDR/2016/17028.7573>
2. Mourgues J, Villot A, Thubert T, Fauvet R, Pizzoferrato AC. Uterine myomas and lower urinary tract dysfunctions: A literature review. J Gynecol Obstet Hum Reprod. 2019; 48 (9): 771-774. DOI: <https://doi.org/10.1016/j.jogoh.2019.03.021>
3. Cotrino I, Carosso A, Macchi C, Baima Poma C, Cosma S, Ribotta M et al. Ultrasound and clinical characteristics of uterine smooth muscle tumors of uncertain malignant potential <http://revcimeq.sld.cu/index.php/img>  
[revinmedquir@infomed.sld.cu](mailto:revinmedquir@infomed.sld.cu)

Bajo licencia Creative Commons





(STUMPs). Eur J Obstet Gynecol Reprod Biol. 2020; 251: 167-172. DOI: <https://doi.org/10.1016/j.ejogrb.2020.05.040>

4. Mohammadi R, Tabrizi R, Hessami K, Ashari H, Nowrouzi-Sohrabi P, Hosseini-Bensenjan M et al. Correlation of low serum vitamin-D with uterine leiomyoma: a systematic review and meta-analysis. Reprod Biol Endocrinol. 2020; 18 (1): 85. DOI: <https://doi.org/10.1186/s12958-020-00644-6>

5. Jayes FL, Liu B, Feng L, Aviles-Espinoza N, Leikin S, Leppert PC. Evidence of biomechanical and collagen heterogeneity in uterine fibroids. Plos One. 2019; 14 (4): e0215646. DOI: <https://doi.org/10.1371/journal.pone.0215646>

6. Bariani MV, Rangaswamy R, Siblini H, Yang Q, Al-Hendy A, Zota AR. The role of endocrine-disrupting chemicals in uterine fibroid pathogenesis. Curr Opin Endocrinol Diabetes Obes. 2020; 27 (6): 380-387. DOI: <https://doi.org/10.1097/MED.0000000000000578>

### Conflictos de intereses

Los autores no refieren conflictos de intereses.

<http://revcimeq.sld.cu/index.php/imq>

[revinmedquir@infomed.sld.cu](mailto:revinmedquir@infomed.sld.cu)

Bajo licencia Creative Commons

