

Invest. Medicoquir 2021 ;13, (Suplemento)

ISSN: 1995-9427, RNPS: 2162

## PRESENTACIÓN DE CASO

*Teratoma sacrococcígeo*

*Sacroccocygeal teratoma*

Gricel Durán Guarch,<sup>1</sup> Lissete Trelles Porro,<sup>1</sup> Ana Luisa Rodríguez Fernández,<sup>1</sup> Niurka Díaz Zayas,<sup>1</sup> Beatriz Alfonso González.<sup>1</sup>

<sup>1</sup> Hospital Pediátrico Universitario William Soler. Servicio de Neonatología. La Habana. Cuba

### RESUMEN

Se presenta el manejo de un neonato con doce horas de vida, del sexo femenino, en el que fue diagnosticado un teratoma sacrococcígeo en el momento del parto, cuando se evidenciaron unas masas gigantes glúteas, más acentuadas del lado izquierdo, con pérdida de continuidad y evidencia de sangrado activo que no se acompañaba de otras alteraciones asociadas. Antes del acto quirúrgico presentó alteraciones de la coagulación y posterior a este, el colgajo realizado sufrió una dehiscencia. Al séptimo día del post operatorio presentó una infección de sitio quirúrgico, con elevación de los reactantes de la fase aguda. El estudio histológico de la tumoración arrojó un teratoma maduro con áreas de tumor de saco vitelino (tumor de seno endodérmico). El teratoma es un tumor compuesto de tejidos derivados de las 3 capas germinales del embrión (endodermo, mesodermo y ectodermo). Tiene una incidencia de 1 por cada 35 000 a 40 000 nacimientos y es el tumor más común en los recién nacidos, con predominio en el sexo femenino.

Fue dada de alta al mes de la intervención quirúrgica, con seguimiento por cirugía pediátrica, pediatría y oncopediatria.

**Palabras clave:** teratoma sacrococcígeo, recién nacido, tumor.

## **ABSTRACT**

The management of a twelve-hour-old neonate, female, in which a sacrococcygeal teratoma was diagnosed at the time of delivery, when giant gluteal masses were evidenced, more accentuated on the left side, with loss of continuity and evidence of active bleeding that was not accompanied by other associated alterations. Before the surgical act, he presented coagulation alterations and after this, the flap performed suffered a dehiscence. On the seventh post-operative day, he presented a surgical site infection, with elevated acute phase reactants. Histological study of the tumor revealed a mature teratoma with areas of yolk sac tumor (endodermal sinus tumor). Teratoma is a tumor composed of tissues derived from the 3 germ layers of the embryo (endoderm, mesoderm and ectoderm). It has an incidence of 1 in every 35,000 to 40,000 births and is the most common tumor in newborns, predominantly in females. She was discharged one month after the surgical intervention, with follow-up by pediatric surgery, pediatrics and pediatric oncopaediatrics.

**Keywords:** sacrococcygeal teratoma, newborn, tumor.

## **INTRODUCCIÓN**

El término teratoma deriva de teratos, que significa 'monstruo'. Es el tumor más frecuente en el período perinatal. Es una neoplasia que se origina de células pluripotenciales y está compuesta de una amplia variedad de tejidos extraños al órgano o sitio anatómico del cual ellos surgen. El teratoma sacrococcígeo es el más frecuente, se registra en el 69 % de los casos y se localiza entre el cóccix y el recto, con extensión variable. El teratoma sacrococcígeo representa la neoplasia más

frecuente en el feto y el neonato, aunque es infrecuente, con una incidencia de 1 por cada 35 000 a 40 000 nacimientos, con predominio del sexo femenino. Aunque generalmente se trata de tumores benignos, se relacionan con una elevada morbilidad y mortalidad neonatal, responsables de un porcentaje elevado de complicaciones obstétricas y neonatales. El diagnóstico prenatal resulta muy importante porque permite un mejor manejo. Constituye unas de las indicaciones más frecuentes de cirugía fetal en los centros especializados o de cirugía posnatal. Los teratomas sacrococcígeo fetales complicados con placento megalia, hidropis o insuficiencia cardíaca de alto gasto, pueden beneficiarse con la resección del tumor durante la etapa uterina.<sup>1,2</sup> En el diagnóstico prenatal lo más importante es la ecografía, pues permite determinar la consistencia del tumor, si es quístico, sólido o mixto, la presencia de calcificaciones, hemorragias o necrosis tumoral, además de indicar efectos secundarios del tumor en relación con el sistema genitourinario, oclusión intestinal o dilatación de las asas intestinales. El pronóstico depende de la edad del paciente, la estirpe histológica, la resecabilidad y la presencia de metástasis reales o potenciales. La cirugía fetal es una opción aceptable siempre que esté en riesgo la vida del neonato.<sup>1-10</sup>

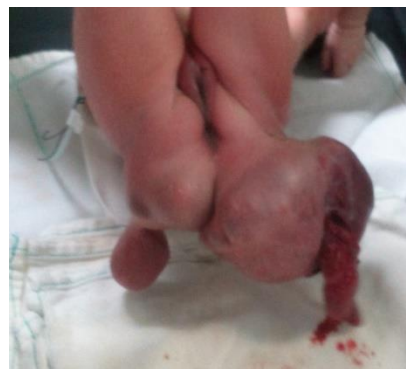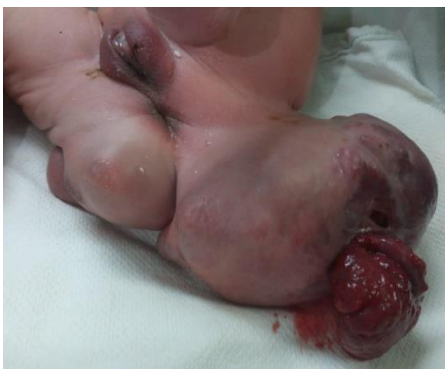## **DESARROLLO-**

### **PRESENTACIÓN DEL CASO.**

Se presenta el caso de un recién nacido del sexo femenino, con 12 horas de vida que se recibió en el servicio de cirugía neonatal. La madre recibió los controles prenatales sistemáticos durante el embarazo. Tuvo una infección vaginal y una amenaza de parto pre término durante el mismo. Las ultrasonografías prenatales fueron normales. Se produjo un parto eutócico, al nacimiento se le calcularon 38 semanas según la clasificación de Parkin, la niña pesó 2710 gramos y midió 47 cm, la clasificación de APGAR fue 9-9 y se evidenciaron unas masas gigantes glúteas, más acentuadas del lado izquierdo, con pérdida de continuidad y evidencia de

sangrado activo. Se coordinó su traslado al centro de referencia de cirugía neonatal para el tratamiento especializado por un teratoma sacrococcígeo.

A su ingreso en el servicio neonatal del Hospital Pediátrico William Soler presentó una frecuencia cardíaca de 140 x minuto, frecuencia respiratoria 48 x minuto, temperatura corporal de 36.7°C, saturación de oxígeno 95%, peso. 2700 gramos, talla 47 cm. Activa, alerta, normo céfalo, fontanelas normotensas, oídos bien implantados, mucosas húmedas, cuello móvil simétrico. Tórax expansible simétrico con buena entrada de aire bilateral, no ruidos patológicos, con un buen esfuerzo respiratorio. Corazón rítmico, sincrónico con pulso. Abdomen semi globoso, blando, depresible, ruidos gastrointestinales presentes, no visceromegalia. Genitales externos femeninos de aspecto sano, con masa sacrococcígea a nivel del glúteo derecho tumoración, de coloración violácea, consistencia blanda y firme central, con pequeñas áreas cubiertas de pelo, además otra tumoración pediculada rojo violácea. En el glúteo izquierdo tenía una tumoración de 12 x 15 cm con bordes irregulares, consistencia sólida, tensa, piel brillante, coloración violácea, con circulación colateral abundante, con pérdida de la continuidad en la piel en la región inferior y posterior y área de necrosis en la región inferior con escaso sangrado. Ano en la parte anterior del teratoma con manchado de meconio. Extremidades simétricas móviles sin lesión, llenado capilar menor a 2 segundos. (Ver Figura 1)



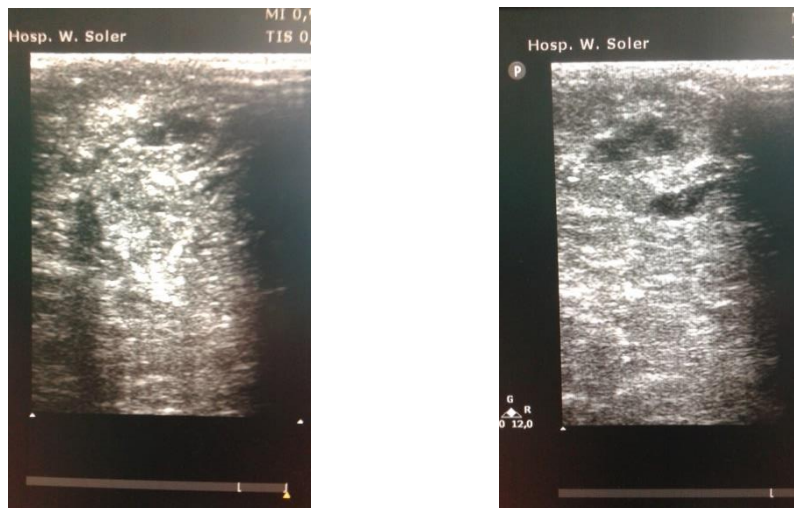
**Figura 1.** Tumoración sacrococcígea. (Fotos tomadas por los autores)

A su ingreso se realizaron exámenes de laboratorios de hematología química incluyendo estudio de la coagulación y de gases arteriales, radiografías de tórax y abdomen

Ingresó en la Unidad de Cuidados Intensivos de Neonatos, con la impresión clínica de: a) Tumoración sacrococcígea. b) Trastornos de la coagulación. Su manejo inicial fue: ayuno, con Solución de dextrosa 10% en bomba de infusión continua 7.8 cc/h, sin oxígeno adicional con cobertura antibiótica con ceftriaxona, amikacina. Se administraron plasma y Vitamina K

Al ser evaluado por cirugía pediátrica, se solicitó un ultrasonido abdominal y de dicha tumoración: que reportó:

Masa a nivel pre sacro de forma redondeada de bordes regulares en glúteo derecho, presentando contornos irregulares en el glúteo izquierdo, con leve captación tras la aplicación de Doppler color, con múltiples quistes en su interior de diferentes formas y tamaño las cuales no presentan captación tras la aplicación de Doppler color. No tiene continuidad con la cavidad pélvica. Hallazgo compatible con un teratoma sacro coccígeo a considerar Tipo Altman I, que no involucra la cavidad pélvica. (Ver Figura 2)

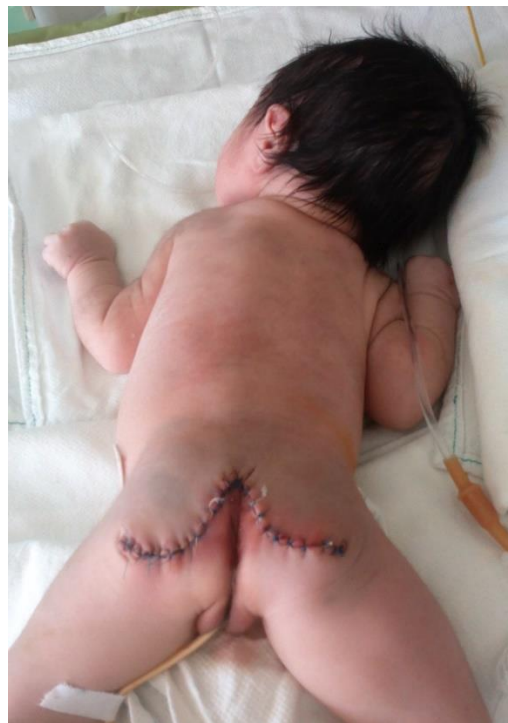
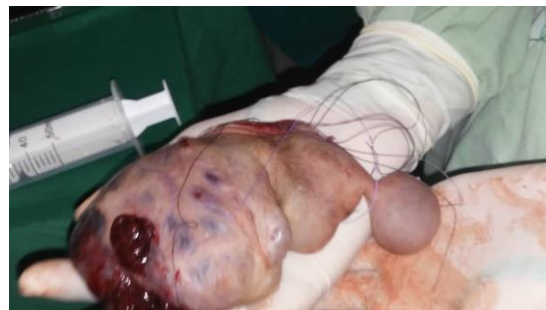
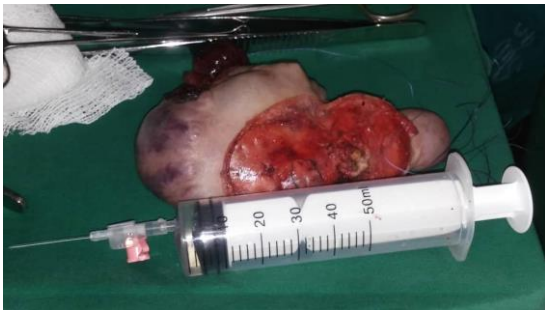**Figura 2.** Ultrasonografía de la masa glútea. (Fotos tomadas por los autores)

Se realizó un ecocardiograma, encontrándose la persistencia del ducto arterioso en vías de cierre espontáneo con un foramen oval permeable.

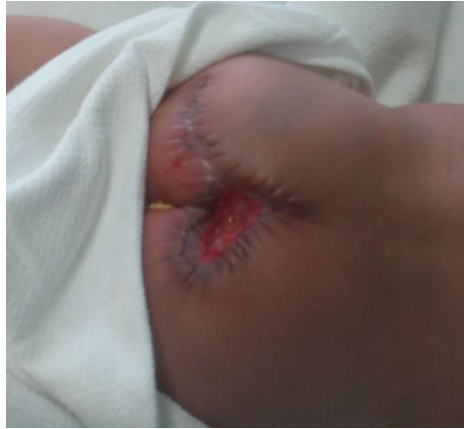Se decidió el tratamiento quirúrgico del teratoma después de normalizarse los valores del coagulograma.

En el quirófano se encontró una masa multilobulada de componente mixto de predominio extra abdominal (Tipo I), con necrosis en piel. Se realizó una incisión en sobre de carta invertida, se disecó la masa tumoral en toda su extensión, sin encontrarse prolongación intra abdominal de la misma. Se realizó la ligadura de la arteria sacra media y se resecó el cóccix. El ano y el recto eran identificables y permeables (Ver Figuras 3, 4 y 5)



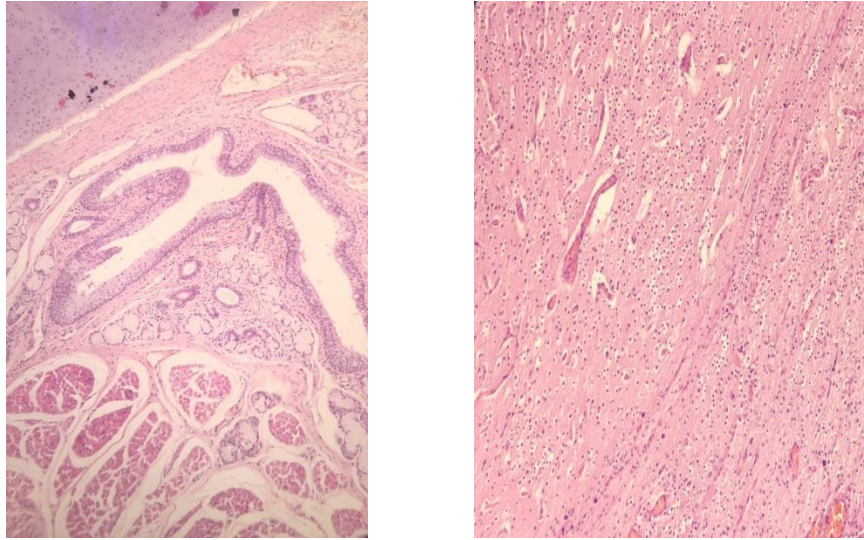
**Figuras 3, 4 y 5.** Tumoración sacrococcígea extirpada y aspecto de la zona operada de la niña. (Fotos tomadas por los autores)

El colgajo en forma de V sufrió una dehiscencia de la herida. Al séptimo día del post operatorio presentó una infección de sitio quirúrgico, con elevación de los reactantes de la fase aguda. Se realizó un cambio de antibióticos con Meropenem y Vancomicina y se aplicaron curaciones sistemáticas. (Ver Figura 6)



**Figura 6.** Herida quirúrgica dehiscente e infectada. (Fotos tomadas por los autores)

Se recibieron los estudios histopatológicos del tumor, donde se informó: Tejido de 20x8x4 cm, superficie lisa, con áreas hemorrágicas, consistencia renitente, con áreas quísticas de 4cm, de diámetro, ocupada por material líquido, el resto con áreas sólidas, hemorrágicas. Teratoma maduro con áreas de tumor de saco vitelino (Tumor de seno endodérmico). Figura 7.



**Figura 7.** Histología de la tumoración. (Fotos tomadas por los autores)

Posterior a estas situaciones tuvo una evolución clínica satisfactoria.

## **DISCUSIÓN**

El teratoma sacrococcígeo es la neoplasia congénita más frecuentemente diagnosticada intrauterina. Se origina a partir de una acumulación de células pluripotenciales localizadas en el nódulo de Hensen. En condiciones normales, a partir de los 18 días de la embriogénesis, se localiza caudalmente en el disco embrionario y, posteriormente, estas células sufren migración y degeneración. En ocasiones, persisten restos que proliferan llegando a formar estos tumores, que pueden contener tejidos derivados de las 3 capas germinales (endodermo, mesodermo y ectodermo). Puede aparecer en cualquier localización de la línea media desde el polo cefálico al caudal, pero su localización más frecuente es en el cóccix. En cuanto a su histología, podemos encontrar cualquier tipo de tejido, pero la más frecuente es la neuroglia. Histológicamente, se clasifican en maduros, inmaduros y malignos (en un 20% de los casos), pero no es posible realizar esta distinción mediante ecografía. El 80% de los casos aparece en fetos femeninos, aunque la incidencia del teratoma maligno es semejante en ambos sexos. Hay una clasificación propuesta por la American Association of Pediatrics in Surgery Section en función de la extensión del tumor. De esta forma, se distingue entre tipo I (47%)



cuando la masa es externa predominantemente, tipo II si se trata de una masa externa con un componente interno significativo (34%), tipo III (9%) si la masa es predominantemente interna con un componente externo pequeño, y tipo IV si es presacra (10%). El grado de extensión se relaciona con el pronóstico.<sup>4</sup>

La edad gestacional en el momento del diagnóstico es inversamente proporcional a la mortalidad de estos fetos, de manera que cuanto más tardío es el diagnóstico, el pronóstico será peor, como ocurre en la mayoría de las malformaciones congénitas. El pronóstico es bueno si el recién nacido sobrevive al período neonatal inmediato y si se consigue una resección quirúrgica completa, aunque el riesgo de mortalidad de la cirugía supone un 9%.<sup>4</sup>

Se presenta el caso de un paciente con un teratoma gigante en la región sacrococcígea, del cual no se hizo el diagnóstico prenatal, lo que constituye un factor pronóstico negativo, pero que pudo ser resuelto, al igual que la infección que complicó el posoperatorio. Fue dada de alta un mes después de la operación, al tener una evolución clínica satisfactoria, con seguimiento por cirugía pediátrica, pediatría y oncopediatria.

## **REFERENCIAS BIBLIOGRÁFICAS**

1. Altman RP, Randolph TG, Lilly JR. Sacrococcygeal teratoma: American Academy of Pediatric Surgical Section Survey 1973. *J Pediatric Surg* 1974; 9:389-398.
2. Domínguez L, Grijalva M, Remolin A. Teratoma Sacrococcígeo en niños, la experiencia de 11 años en Cartagena de las Indias. *Revista Latinoamericana de Neurocirugía/Neurocirugía* 2016; 25(2).
3. Estévez Suarez L et al. Teratoma Sacrococcígeo: diagnóstico y seguimiento *Prog Obstet Ginecol*. 2007; 50(4):224-30.
4. Hernández H, et al. Caso clínico Teratoma Sacrococcígeo: reporte de un caso y revisión de la bibliografía *Ginecol Obstet Mex* 2013; 81: 668-673.

5. Madrid-Basurto A, García Cano E, Hernández-Zamora V. Teratoma Gigante Sacrococcígeo: Tratamiento quirúrgico. Presentación de un caso. Cirugía Plástica. 2014; 24(3):153-6.
6. Sarmiento Y, Piloña S, Crespo A, Sánchez I, Portal M, Iglesias D. Teratoma Sacrococcígeo: revisión de la literatura de un caso. Revista Cubana de Pediatría 2010;82(3)69.
7. Silva García, María Carolina; Gálvez Silva Daniela. Teratoma Sacrococcígeo: diagnostico, evolución y terapia prenatal. Rev. Pediatr. Electrón; 2015 12(3):24-32
8. Sun DJ, Lee JN, Long CY, Tsai EM. Early diagnosis of fetal sacrococcygeal teratoma: a case report. Kaohsiung J Med Sci. 2003; 19(6):313-316.
9. Swamy R, Embleton N, Hale J. Sacrococcygeal teratoma over two decades: birth prevalence, prenatal diagnosis and clinical outcomes. Prenat Diagn. 2008; 28(11):1048-1051.
10. Pauniah SL, Heikinheimo O, Vettenranta K, et al. High prevalence of sacrococcygeal teratoma in Finland a nationwide population-based study. Pediatr. 2013; 102(6): e251-256.

Recibido 21 de enero de 2021      Aceptado.13 de marzo de 2021

Dra, Gricel Durán Guarch- Hospital Pediátrico Universitario William Soler. Servicio de Neonatología. La Habana, Cuba.