

## PRESENTACIÓN DE CASO

### *Miocarditis post Covid-19: a propósito de un caso tratado con Jusvinza*

### *Post Covid-19 myocarditis: case treated with Jusvinza*

Lázaro Alfonso Pérez Cabrera,<sup>1</sup> Natalia L. Planas Sliuntiaeva,<sup>1</sup> Ronald Aroche Aportela.<sup>1</sup>

<sup>1</sup> Centro de Investigaciones Médico Quirúrgicas. La Habana, Cuba.

#### RESUMEN

La enfermedad causada por el coronavirus SARSCoV-2 (Covid - 19) se manifiesta por un amplio espectro en su presentación clínica, que va de la enfermedad asintomática hasta la insuficiencia respiratoria grave, lesión miocárdica y muerte. A medida que una mayor cantidad de pacientes se recuperan de la etapa aguda, aumentan los reportes de manifestaciones clínicas cardiovasculares como: insuficiencia cardíaca, arritmias, miocarditis, entre otras, que podrían ser consideradas como secuelas de la enfermedad. Los reportes existentes sobre miocarditis por coronavirus son escasos, pero al parecer se producen mayores daños cardíacos en los pacientes afectados por SARSCoV-2 que por otros coronavirus. Se presenta un paciente de 50 años, que acude por presentar palpitaciones, con el antecedente de Covid-19 diagnosticada hace 23 días. En urgencias se constatan, ruidos cardíacos arrítmicos y frecuencia cardíaca elevada, corroborándose en electrocardiograma fibrilación auricular con respuesta ventricular rápida, acompañado de una elevación de las enzimas cardíacas. Se diagnóstica como miocarditis Post Covid-19, se ingresa en cuidados intensivos y se comienza tratamiento antiarrítmico e inmunomodulador con Jusvinza.

**Palabras clave:** covid-19, síndrome post Covid-19, miocarditis, fibrilación auricular, Jusvinza.

## **ABSTRACT**

SARSCov 2 disease (Covid-19) manifests with a broad spectrum of clinical presentation, ranging from asymptomatic disease to severe respiratory failure, myocardial injury, and death. As more patients recover from the acute stage, reports of cardiovascular manifestations such as: heart failure, arrhythmias, myocarditis, among others that could be considered as a disease sequel, increase. Existing reports of coronavirus myocarditis are scarce, but it appears that more heart damage occurs in patients affected by Covid-19 than by other coronaviruses. A 50-year-old patient is presented, with a history of Covid-19 diagnosed 23 days ago, who comes in due to palpitations. In the emergency room the exam revealed arrhythmic heart sounds and elevated heart rate, corroborating atrial fibrillation in the electrocardiogram with rapid ventricular response, accompanied by increased cardiac enzymes. He was diagnosed as Post Covid-19 myocarditis and was admitted to intensive care unit, antiarrhythmic and immunomodulatory treatment with Jusvinza was started.

**Keywords:** covid-19, Post Covid-19 Syndrome, myocarditis, Atrial fibrillation, Jusvinza.

## **INTRODUCCIÓN**

Existe evidencia clínica recogida, como para hablar de un conjunto de afectaciones presentes en los pacientes tras la infección aguda por SARSCoV-2. La Sociedad Interamericana de Cardiología, se refiere a este grupo de manifestaciones con el término de Síndrome post COVID-19, que abarca tanto las complicaciones derivadas de la propia infección, como aquellas relacionadas con el tratamiento.<sup>1</sup> La OMS lo incluyó a finales del año 2020 en la Clasificación Internacional de Enfermedades (CIE) como Enfermedad posterior a la Covid-19 asignándole el código RA02.<sup>2</sup>

Se reportan en el mundo 113 millones de sobrevivientes,<sup>3</sup> de ellos, más de 55 mil viven en Cuba.<sup>4</sup>

El daño ocasionado en el aparato cardiovascular es relativamente frecuente, entre un 8-20%.<sup>5</sup> Las manifestaciones cardiovasculares más reportadas son palpitations, hipotensión ortostática, debut hipertensivo, miocarditis, pericarditis, trastornos del ritmo y síncope.<sup>6</sup>

Se presenta un caso que tuvo una respuesta favorable a un tratamiento inmunomodulador del cual no hay reportes previos.

## **DESARROLLO**

Paciente masculino de 50 años de edad, con antecedentes de hipertensión arterial esencial y glaucoma, que acude por palpitaciones al Servicio de Urgencias, 23 días después de haber sido diagnosticado con Covid-19. Durante la fase aguda presentó síntomas leves, refiriendo secreción nasal, odinofagia y fiebre.

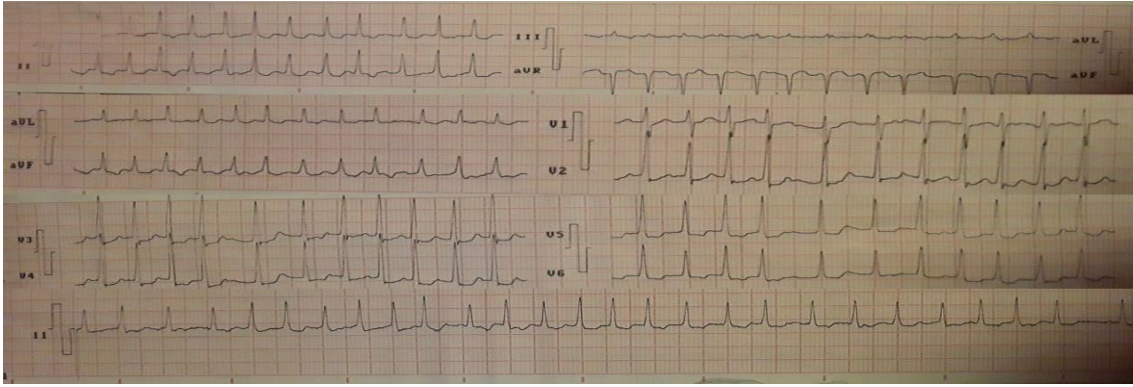
Las palpitaciones aparecían tanto en el reposo como a los esfuerzos y cedían de forma espontánea, sin limitación para las actividades habituales.

En las últimas horas los episodios de palpitaciones comenzaron a aumentar en frecuencia e intensidad, alcanzando su punto más álgido en la noche. Presuntas maniobras vagales, realizadas en el hogar no lograron disminuir el síntoma, por lo que decide acudir al Servicio de Urgencias del Centro de Investigaciones Médico Quirúrgicas (CIMEQ).

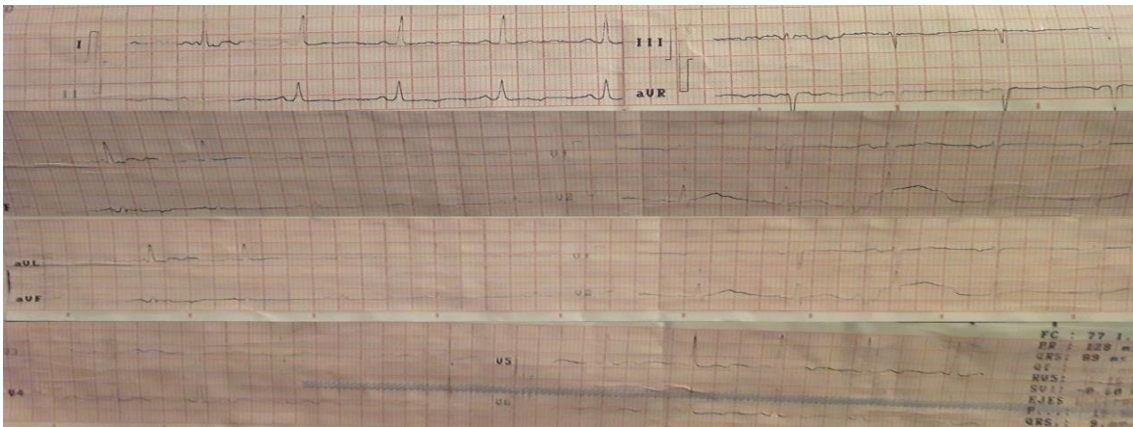
Se constata una frecuencia respiratoria de 17 respiraciones por minuto y una saturación de oxígeno de 97%, por oximetría de pulso. No se auscultaron estertores.

Los ruidos cardíacos se encontraban arrítmicos, de buen tono e intensidad. No se escucharon soplos, la frecuencia cardíaca se encontró en 180 latidos por minutos y presión arterial de 130/80 mm Hg.

En el monitor se apreciaba un ritmo irregular, con frecuencia cardíaca variable y elevada. En el electrocardiograma (ECG) de 12 derivaciones, con correcta estandarización se encuentra taquicardia de 189 latidos por minuto, con QRS estrecho y evidente variabilidad RR, con ausencia de ondas p y presencia de ondas f de muy alta frecuencia (200 – 400 por minutos). Con eje eléctrico normal y sin cambios del segmento ST o la onda T a pesar de la frecuencia. (Figura 1A)



**A**



**B**

**Figura 1:** Primer ECG realizado al paciente. **Panel A:** ECG en el que se aprecia una fibrilación auricular con respuesta ventricular rápida. **Panel B:** ECG con ritmo sinusal del paciente. Electrocardiograma de 12 derivaciones, con correcta estandarización se encuentra sinusal con FC: 77 latidos por minutos, con QRS de igual forma y tamaño precedidos de ondas P, PR de duración y configuración normal. Con eje eléctrico normal y sin cambios del segmento ST o la onda T.

Ecocardiograma: En estudio con equipo portátil se visualiza cavidades cardiacas de tamaño y configuración normal, sin signos de regurgitación valvular, sin trombos ni otras masas intracardiacas, así como tampoco derrame pericárdico. La contractilidad global (FEVI más de 60%) y segmentaria de ambos ventrículos conservadas, con función diastólica del ventrículo izquierdo normal. Ausencia de onda A en flujograma mitral (corroborando la falta de contracción auricular).

Se decide realizar cardioversión farmacológica con amiodarona 150 mg/ 3mL, comenzando su administración con dos primeros bolos de 150 mg y posterior a estos uno de 300 mg, 15 minutos después del último bolo; se completa la dosis

de impregnación con 600 mg diluido en 50 ml de Dextrosa al 5% en perfusora a un ritmo de 2.1 ml/h a durar 24 horas.

Luego de 24 horas de ingreso en la UCI y encontrándose el paciente estable, tras haber cumplido con la dosis de amiodarona pactada para 24 horas, y presentando en este momento una FC de 99 latidos por minutos, aunque continuando con ruidos cardiacos arrítmicos, se decide pasar el tratamiento con amiodarona por vía oral.

Asociado a la amiodarona y al resto de los medicamentos de soporte, fue introducido un fármaco inmunomodulador: Jusvinza (Péptido sintético inmunomodulador 814) 1.25 mg, a razón de 1 bulbo endovenoso cada 12 horas. Desde el punto de vista de los estudios paraclínicos posterior a la administración de Jusvinza se comenzó a notar una disminución paulatina de los marcadores de daño miocárdico.

Transcurridas 48 horas en el servicio de terapia intensiva el paciente presentaba ruidos cardíacos rítmicos de buen tono e intensidad, con una FC de 89 latidos por minutos y un ECG que reflejaba un ritmo sinusal.

Con estadía en UCI de 6 días, cumpliendo tratamiento por 4 días con Jusvinza el paciente presentaba una mejoría clínica que se correlacionaba con la normalización de las enzimas cardíacas (Tabla1). Se decide egresar del servicio de terapia y continuar seguimiento conjunto por los Servicios de Medicina Interna y Cardiología.

**Tabla 1.** Exámenes complementarios evolutivos

	Al ingreso	Durante el ingreso	Al egreso
Hemograma Completo	LEU: 5.7x10 <sup>3</sup> /uL NEUT: 72.8% LYM: 18.1% Hb:14.6 g/dL PLT: 150x10 <sup>3</sup> /uL	LEU:3.7x10 <sup>3</sup> /uL NEUT:77.0% LYM: 14.4% Hb: 15 g/dL PLT:174 x10 <sup>3</sup> /uL	LEU:4.1x10 <sup>3</sup> /uL NEUT:75.0% LYM: 18.1% Hb: 15 g/dL PLT: 187x10 <sup>3</sup> /uL
CK	2349 mg/dL	748 mg/dL	58 mg/dL
Troponina	17.4 ng/mL	16.42 ng/mL	14.66 ng/mL
Pro-BNP	995.8 pg/ml	1523 pg/ml	25.2 pg/ml

## DISCUSIÓN

Aunque como se ha comentado los conocimientos científicos aún son precoces,<sup>6</sup> sí se puede concluir que durante la infección por SARS-CoV-2 Covid-19 se producen una serie de complicaciones cardiovasculares que pueden presentar los pacientes durante el cuadro agudo de la enfermedad o posterior a este, aunque no se puede predecir por el corto período de seguimiento de estos casos, si dichas manifestaciones quedarán como procesos crónicos y por definición como secuelas de la Covid-19.

Dentro de sus principales complicaciones cardiovasculares reportadas hasta la fecha destacan: el infarto agudo del miocardio, las arritmias, las pericarditis, y la miocarditis.<sup>7</sup>

Para definir el daño miocárdico debemos plantear la elevación de las enzimas cardíacas como son: la CK y las Troponinas, que reflejan un daño agudo o crónico en dependencia de los valores de la curva enzimática. Estas enzimas cardíacas son los marcadores biológicos empleados para la confirmación de la miocarditis aguda.

Además, se puede realizar biopsia endocárdica siendo la técnica diagnóstica de referencia y resonancia magnética la cual es el medio no invasivo de elección, pues mediante ella, desde la fase inicial se pueden apreciar cambios en el tejido miocárdico.

En una serie de 151 pacientes estudiados con 68 fallecidos, el 7% de las defunciones le fue atribuida a miocarditis con fallo circulatorio.<sup>6</sup> Aunque aún no se conocen los mecanismos exactos por los que este nuevo coronavirus causa el daño miocárdico, numerosos podrían ser los factores detonantes: desequilibrio entre el aporte y las demandas, la respuesta inflamatoria sistémica e incluso de causa tóxica, secundaria al tratamiento, por solo mencionar algunas.

Con respecto al tratamiento empleado se usó el fármaco cubano Jusvinza, que es un péptido sintético inmunomodulador que no está indicado para tratar la miocarditis per se, sino para su uso en pacientes graves y críticos por SARS-CoV2, así como en los estados de hiperinflamación. En esta ocasión fue usado logrando la remisión del cuadro y la mejoría clínica del paciente.

El caso antes descrito solo es un ejemplo más de las posibles manifestaciones posteriores a la fase aguda de la Covid que pueden presentar estos pacientes.

En la experiencia como médicos del servicio de urgencias del hospital CIMEQ durante este año de enfrentamiento a la pandemia, se han atendido pacientes con diversas afecciones clínicas posterior a la Covid-19, siendo las más frecuentes las cardiovasculares. Se ha observado que no es homogéneo el período de tiempo que cursa entre la fase aguda y la aparición de estas manifestaciones.

## **CONCLUSIONES**

Luego de haber constatado el daño miocárdico mediante la dosificación de las enzimas cardiacas, sumado a la clínica que presentaba el paciente se diagnostica como una miocarditis post Covid- 19.

El paciente tuvo una estadía en UCI de 6 días durante la cual fue tratado con Jusvinza por cinco días, logrando la mejoría clínica y enzimática del paciente.

A la hora de enfrentar los desafíos que nos depara la Covid-19, es importante estar alerta no solo durante el cuadro activo de la enfermedad, sino mantener una alta sospecha clínica luego de la fase aguda. Es primordial un seguimiento multidisciplinario para así disminuir las complicaciones y secuelas.

## **REFERENCIAS BIBLIOGRÁFICAS**

1. Gasecka A, Pruc M, Kukula K, Gilis – Malinowska N, Filipiak KJ, Jaguszewski MJ, Szarpak L. Post – COVID – 19 heart syndome. Cariol J. 2021 Mar 1. Doi: 10.5603/CJ.a2021.0028.Epub ahead of print.PMID:33645626.

[http://www.who.int/classifications/icd/revisión/en/\[Links\]](http://www.who.int/classifications/icd/revisión/en/)

2. Lippi G, Plebani M. Laboratory abnormalities in patients with COVID-2019 infection. Clin Chem Lab Med. 2020;58(7):1131-4.

3. Panel de control de coronavirus(COVID-19 (OMS) [Internet]. Organización Mundial de la Salud [citado 5march 2021]; 2021. Disponible en: <https://covid19.who.int>.

4. Parte de cierre del día 4 de marzo a las 12 de la noche. [Internet]. Sitio oficial de gobierno del Ministerio de Salud Pública de Cuba. [citado 5 march 2021]; 2021. Disponible en: <https://salud.msp.gob.cu>

5. Hu H, Ma F, Wei X, Fang Y. Coronavirus fulminant myocarditis treated with glucocorticoid and human immunoglobulin. *EurHeart J* [Internet]. 2020 [En línea 16 Mar 2020]:ehaa190. Disponible en:  
<https://doi.org/10.1093/eurheartj/ehaa190>
6. Ruan Q, Yang K, Wang W, Jiang L, Song J. Clinical predictors of mortality due to COVID-19 based on an analysis of data of 150 patients from Wuhan, China. *Intensive Care Med*. 2020;46(5):846-8.
7. Prasad A, Panhwar S, Hendel RC, Sheikh O, Mushtaq Z, Dollar F, Vinas A, Alraies C, Almonani A, Nguyen TH, Amione-Guerra J, Foster MT, Sisson C, Anderson A, George JC, Kutkut I, Guareña Castillas JA, Badin A. COVID-19 and the cardiovascular system: A review of current data, summary of best practices, outline of controversies, and illustrative case reports. *Am Heart J*. 2020 Aug; 226:174-187.doi:10.1016/j.ahj.2020.06.009.Epub 2020 Jun 15. PMID: 32599258; PMCID: PMC7834076

Recibido: 11 de febrero de 2021    Aceptado: 22 de marzo de 2021

Lázaro Alfonso Pérez Cabrera, Centro de Investigaciones Médico Quirúrgicas.  
Calle 216 y 11b, reparto Siboney, La Habana. Cuba.  
Correo electrónico: bcimeq@infomed.sld.cu  
Teléfono.53 78581000