

PRESENTACIÓN DE CASO

Displasia epitelial, en adulto mayor

Epithelial dysplasia in older adult

Liset Morales Morán¹, Yamila Lescay Mevil¹, Jorge Luis García Romero¹, Grisel Mayan Reyna¹

I Facultad de Estomatología “Raúl González Sánchez”. La Habana, Cuba.

RESUMEN

La displasia epitelial de la mucosa oral constituye en la actualidad una alteración morfológica, que traduce una serie de modificaciones de la normalidad histológica y que se correlaciona con la capacidad de malignización de su epitelio escamoso. Se presenta un caso clínico de un paciente masculino de 80 años de edad, con antecedentes de cardiopatía isquémica y colocación de stents, con tratamiento de clopidrogel 1tableta al día, hipertensión arterial controlada con captopril, 2 tabletas al día, clortalidona, 1tableta al día, nitrosurbide, 3 tabletas al día y ¼ de aspirina diaria, que presenta lesiones ulcerativas, de bordes elevados e irregulares, con textura homogénea, color eritematoso y tamaño aproximado a 2 cmx1cm, en carrillo izquierdo, paladar duro, bordes y punta de lengua, con aproximadamente ocho meses de evolución, el cual fue tratado anteriormente con terapia láser con el diagnóstico de aftas mayores. Acudió a la consulta de Periodoncia aquejado de dolor y ardor a la ingesta de alimentos y al habla, acompañado además de adenopatías submandibulares y cuadro ansioso. Se realizó biopsia con diagnóstico presuntivo de carcinoma epidermoide, cuyo diagnóstico definitivo fue displasia epitelial.

Palabras clave: ,displasia epitelial, adulto mayor

ABSTRACT

A clinical case of a 80 year-old masculine patient is presented, with antecedents of ischemic cardiopathy and stents placement, for that which is controlled with clopidogrel 1tab a day, arterial hypertension controlled with captopril 2 tab a day, clortalidona 1tab a day, nitrosurbide 3tab to the day and ¼ of daily aspirin, presenting also injures ulcerativ of high and irregular borders with homogeneous texture, color eritematoso and approximate size at 2x1cm distributed in left cheek, hard palate, borders and language tip, with approximately 8 months of evolution, which was treated previously with therapy laser with I diagnose of more sores. He went to our consultation of suffered Periodoncia of pain and ardor to the ingest of foods and the speech, accompanied besides submandibulars adenopathy and anxious square. He/she was carried out biopsy with impression it diagnoses of carcinoma epidermoid whose I diagnose definitive it was epithelial displasia.

Keywords: epithelial displasia, older adult

INTRODUCCIÔN

El concepto actual de displasia epitelial, es un concepto global que señala la existencia de una combinación variable de fenómenos microscópicos indicativos de un desorden de la maduración epitelial y de una alteración de la proliferación celular. La displasia epitelial (DE) de la mucosa oral constituye en la actualidad una alteración morfológica que traduce una serie de modificaciones de la normalidad histológica y que se correlaciona con la capacidad de malignización de su epitelio escamoso. El término "displasia", que proviene del griego y significa "mala forma" o "mal modelo", ha sido utilizado de un modo inadecuado y confuso para denominar tanto alteraciones del desarrollo como la displasia ectodérmica o la displasia fibrosa, como alteraciones epiteliales.¹

Otros términos que se han utilizado como sinónimos de DE han sido "atipia", "atípico", "disqueratosis", o "anaplásico". Estas denominaciones deben ser desechadas, ya que no son correctas, estas traducen únicamente anomalías

individuales citológicas o de queratinización anómala, y la DE es un fenómeno global con modificaciones citológicas, pero también estructurales.¹

Clásicamente se ha clasificado a la DE siguiendo el modelo inicialmente propuesto para el cérvix uterino en: leve, moderada y severa, dejando aparte a la situación denominada carcinoma in situ que representaría el mayor grado de alteraciones displásicas que afectan a todo el espesor epitelial, pero sin sobrepasar la membrana basal, es decir sin reconocer invasión.²

El término displasia, significa literalmente crecimiento desordenado, por trastornos en el crecimiento normal, proliferación, maduración y organización de las células. Se plantea que cerca de un 25% de las lesiones leucoplásicas muestran displasia epitelial o carcinoma in situ en el primer reconocimiento histopatológico.^{1,2}

Características de la displasia epitelial: se caracteriza por pérdida de la polaridad de las células basales, más de una capa de células basaloides, mayor relación núcleo-citoplasma, proyecciones epiteliales en forma de gotas, estratificación irregular del epitelio, aumento del número de mitosis, pleomorfismo celular y nuclear, hiper cromatismo nuclear, nucléolos agrandados, menor cohesión celular y queratinización de células aisladas o de grupos celulares en el estrato de células espinosas.³

Características histopatológicas: en el análisis microscópico se pueden observar diferentes alteraciones relacionadas con lesiones premalignas como: desarrollo de un proceso de queratinización, cambios en el grosor epitelial, ulceraciones y presencia de displasia epitelial, así como cambios celulares en el tejido conjuntivo subyacente. Hay evidencias de que entre todas estas alteraciones, la displasia epitelial, es el predictor histológico que guarda una mayor relación con el carcinoma epidermoide; sin embargo existen dudas acerca de la objetividad del diagnóstico.^{1,3}

La valoración de la DE es un proceso subjetivo, ya que todavía no existen parámetros cuantificables, por lo que no siempre es sinónimo de malignización. Todavía no se dispone de marcadores definitivos que puedan señalar su existencia o no y, lo que es más importante, su evolución.¹⁻³

La variabilidad de los rasgos celulares presentes y los conceptos establecidos para identificar los diferentes grados de displasia epitelial, hacen que la determinación final sea esencialmente subjetiva, lo que ha hecho pensar en el beneficio de predictores específicos.

En la década del 80 del siglo pasado se empezaron a buscar en estudios histoquímicos, morfométricos, y ultraestructurales y más recientemente en el campo de la biología molecular, con el objetivo de contar con indicadores pronóstico de mayor certeza.²

Sin embargo, la transformación de la mucosa normal hacia un carcinoma, generalmente no se produce en forma directa. Se han observado variaciones en la expresión de proteínas reguladoras del ciclo celular, tanto en lesiones premalignas como malignas y se han tratado de establecer como marcadores tempranos de carcinogénesis.¹

Características ultraestructurales: diversos estudios ultraestructurales de lesiones leucoplásicas informan características correspondientes a células con una alta actividad metabólica y proliferativa, similares a las observadas en displasias y carcinomas. Entre ellas, interrupciones y laminaciones en la membrana basal, alteraciones en el número y distribución de tonofilamentos, disminución en el número de desmosomas y hemidesmosomas, proliferación de organelos, núcleos pleomórficos e irregulares con variaciones de electrondensidad, así como nucléolos alargados de aspecto reticular y múltiples. Estos cambios pudieran ser marcadores morfológicos importantes para el estudio del proceso de carcinogénesis y del potencial maligno de tales lesiones.^{1,3}

Características genéticas: el gen p53, es el blanco más frecuente de las alteraciones genéticas en el cáncer humano, es un factor de transcripción nuclear, cuya principal función es monitorear la integridad y estabilidad del genoma y en algunos casos actuar específicamente como supresor de la angiogénesis. Estas funciones las logra uniéndose específicamente y regulando la expresión de una amplia variedad de genes involucrados en la detención del ciclo celular y la apoptosis.⁴

La sobreexpresión del gen p53, se ha observado con una elevada frecuencia en el carcinoma epidermoide bucal (43% a 93%), más que en ningún otro tumor maligno humano. Se ha observado que en las lesiones premalignas bucales y en los carcinomas in situ, la sobreexpresión de p53 no está restringida solo a las células de estas lesiones, sino que frecuentemente aparece en áreas displásicas o en queratinocitos adyacentes a células neoplásicas positivas al p53, por lo que se infiere que esta alteración es un evento que ocurre tempranamente en el proceso de carcinogénesis bucal.^{3,4}

Se observa una correlación entre el aumento en la proporción de las células inmunorreactivas y el grado de severidad de la displasia epitelial, que llega a ser hasta de un 60 % a un 67% en las displasias ligeras y moderadas y de un 85% en las severas. Estos hallazgos sugieren que la expresión de la oncoproteína p53 puede ser una herramienta útil para el diagnóstico y pronóstico de las lesiones potencialmente malignas.^{2,3,4}

En la actualidad, en patología oral y maxilofacial, la biopsia y el análisis histopatológico siguen siendo el "*gold standard*" de las pruebas diagnósticas.

Como regla general se considera que un paciente que muestra displasia epitelial en una biopsia de la mucosa oral tiene cinco veces más riesgo de desarrollar un carcinoma oral de células escamosas que uno que no la presenta.⁴

De acuerdo con los conocimientos actuales y considerando las disponibilidades terapéuticas para curar el cáncer del complejo bucal, la única medida que puede aumentar los índices de curabilidad es el diagnóstico en una etapa inicial de cualquiera de los tipos histopatológicos que se desarrollan en esta importante área de la estructura humana.

El inicio de una conducta terapéutica precoz, condiciona el descubrimiento e identificación de las neoplasias en una etapa donde la técnica seleccionada tenga la posibilidad de triunfar en la lucha contra el cáncer. Cuanto más pequeña sea la lesión cancerosa, más simple y seguro es el tratamiento, ya sea un proceder quirúrgico o una medida radioionizante, por mencionar las

armas más eficaces y con más posibilidad de controlar el desarrollo de esta cruel enfermedad.

Las ventajas de diagnosticar un cáncer de la boca en etapas iniciales y, consecuentemente, obtener resultados halagüeños, son varias y todas llevan a una utilidad práctica, fácil de demostrar.

En primer lugar, el tratamiento de un carcinoma espinocelular o epidermoide de la boca (CEB) en etapa clínica limitada, donde aún no ha tenido la oportunidad de desarrollar la propiedad más característica de su malignidad, de diseminarse regionalmente o a distancia, puede realizarse exitosamente sin eliminar grandes formaciones de tejidos, y asegurar el margen de la seguridad oncológica, sin producir las invalidantes mutilaciones orgánicas, con sus lógicas secuelas disfuncionales. Opuesto a este proceder están las radicales y difíciles intervenciones quirúrgicas, generalmente complementarias a tratamientos radioionizantes previos donde, además de las costosas maniobras hospitalarias, los resultados son muy pobres y, cuando son exitosas, en pequeños porcentajes, el paciente curado de la enfermedad maligna presenta un estado de desajuste social por las necesarias desfiguraciones sufridas.⁵

El estomatólogo debe ser el protagonista en la educación, prevención y diagnóstico de las condiciones preneoplásicas y lesiones neoplásicas del complejo bucal, en las poblaciones o en individuos dependientes de su acción de salud.⁵

Desde los años 60 del siglo pasado, comienza a manifestarse con una definición precisa, la participación del estomatólogo en las actividades de prevención y diagnóstico temprano del cáncer bucal, el que debe estar científicamente preparado para saber reconocer ligeras alteraciones, iniciación de síntomas y signos de cáncer. La responsabilidad es enorme, pues cuando, en el diagnóstico, el estomatólogo confunde la lesión cancerosa con otra de apariencia similar, se habrá causado un daño irreparable al enfermo, quitándole sus oportunidades de curación y de salvar la vida.⁶

En los momentos actuales se aboga por cambiar el paradigma en el cual la asistencia del sector salud debe pasar de un modelo que ha priorizado la salud

materno infantil y las enfermedades infectocontagiosas a un modelo que deberá poner también la atención en los adultos y adultos mayores, portadores de enfermedades crónicas y degenerativas.⁶

Varios estudios recopilan información de diferentes autores quienes señalan que para el año 2025 América latina tendrá los países con mayor índice de envejecimiento partiendo de Cuba, Uruguay, Chile y Argentina, lo que implica preparar profesionales de la salud capacitados para atender esta población y sus diferentes patologías.⁷

En un trabajo realizado por Naranjo y col. se reportó que el 41,6 % de la población adulta tiene riesgo social, en ella estos autores afirman que los problemas de fragilidad en el adulto se asocian inicialmente a una edad superior de 75 años, al componente socio familiar deteriorado, con hacinamiento y dificultades económicas, y sumando a estas características

variables como el vivir solo y la atención de profesionales no capacitados para dar adecuada asistencia a esta población.⁸ Otros estudios resaltan que en la mayoría de los casos estas variables, junto al compromiso sistémico de cada paciente desencadenan un componente depresivo que en general no es adecuadamente tratado.^{9,10}

DEARROLLO

PRESENTACIÓN DEL CASO

Paciente del género masculino, de 80 años de edad, que acudió a la Clínica de Periodoncia de la Facultad de Estomatología de la Habana, con un cuadro de lesiones dolorosas en forma de úlceras, distribuidas por la mucosa oral, con sensibilidad extrema, ardor y dolor, con imposibilidad de ingestión de alimento y del habla. Durante el examen clínico se observaron lesiones ulcerativas de bordes elevados e irregulares con textura homogénea, color eritematoso y tamaño aproximado a 2 cm x 1cm distribuidas en carrillo izquierdo, paladar duro, bordes y punta de lengua, con aproximadamente ocho meses de evolución, el cual fue tratado anteriormente con terapia láser bajo el diagnóstico de aftas mayores. Acudió a la consulta ahora aquejado de dolor y ardor a la

ingesta de alimentos y al habla, acompañado además de adenopatías submandibulares. (Figuras 1, 2 y 3).

Figura.1

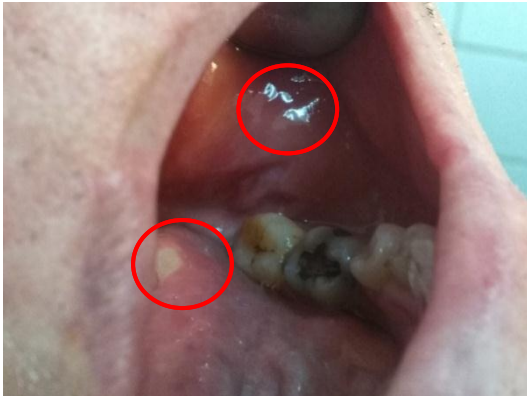

Figura. 2

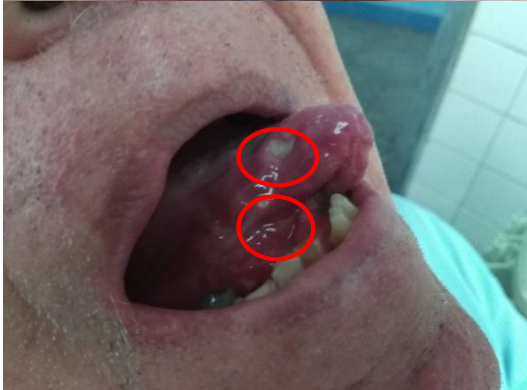
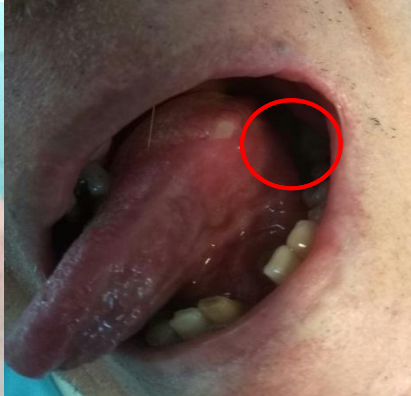
Figura.3

Figura1. Se observaron lesiones ulcerosas blanquecinas en mucosa del carrillo izquierdo de tamaño aproximado a 2 x1cm con intenso eritema.

Figura.2. Zona de borde de la lengua afectada con lesión aftosa de bordes elevados.

Figura.3.Lesiones ulcerosas blanquecinas en punta de lengua y zona sublingual, de bordes irregulares, elevados y eritematosos.

Basados en la anamnesis se constató que el paciente presentaba varias afecciones sistémicas, para los cuáles llevaba tratamiento farmacológico. Presentó como antecedentes patológicos personales: cardiopatía isquémica con colocación de stents, mantiene tratamiento con clopidrogel 1tableta al día,

hipertensión arterial controlada con captopril 2 tabletas al día, clortalidona 1 tableta al día, nitrosurbide 3 tabletas al día y ¼ de aspirina diaria.

DISCUSIÓN

El paciente fue tratado en la atención primaria con medicina natural y tradicional; en este caso con medicina verde y terapia de láser aplicadas a las lesiones ulcerativas, con diagnóstico presuntivo de aftas bucales mayores, no fue evaluado por el especialista de Cirugía Maxilo Facial y fue evolucionado por espacio de ocho meses, durante los cuales el paciente no tuvo mejoría en cuanto a dolor y reducción del tamaño de la lesiones, agravándose el cuadro pues dichas lesiones, se diseminaron por diferentes lugares de la mucosa oral, aumentando su tamaño, imposibilitando la alimentación y el habla del paciente, el cual comenzó a manifestar síntomas de ansiedad, estrés y cierto grado de confusión mental, refiriendo el acompañante que esto último aparece junto al cuadro ansioso.

Conducta a seguir por el equipo de Periodoncia

Primera consulta: Se interconsultó con el especialista en maxilo facial quien examinó y ordenó biopsia, se indicaron exámenes complementarios, se retiró terapia con medicina verde y láser. Se constató que el paciente presentaba acúmulo de placa dentobacteriana y que no solo la alimentación y el habla se tornaban difícil, sino también el cepillado dental; el examen de detección precoz del cáncer bucal reveló adenopatías submandibulares. Se le impuso una primera fase de tratamiento con el objetivo de aliviar los síntomas agudos: con dieta blanda, fría, no condimentada, vitaminoterapia y colutorios de clorhexidina con 1 minuto de duración por una semana para ayudar a la limpieza mecánica de la boca, se remitió al psicólogo y al geriatra para control del estrés. Además se realizaron interconsultas con profesionales de otras especialidades conformándose un equipo multidisciplinario, sin lo que no hubiera sido posible llegar a un consenso en cuanto a la terapéutica individualizada e ideal para este paciente, principalmente con el especialista en Gerontología y Geriatría, pues presentaba entre otros problemas de salud, ansiedad y depresión.

Segunda consulta: al recibir complementarios dentro de parámetros normales se decide biopsia de lesión, con impresión diagnóstica de carcinoma epidermoide.

Tercera consulta: se realiza al décimo día cuando se recibe el resultado de la muestra microscópica, que plantea estar constituida por área de úlcera inespecífica que se continúa con epitelio escamoso, con focos de displasia moderada, tejido conectivo con intenso infiltrado inflamatorio crónico que se extiende hasta la dermis profunda alrededor de vasos sanguíneos (vasculitis), correspondiente con displasia epitelial.(Figura 4).

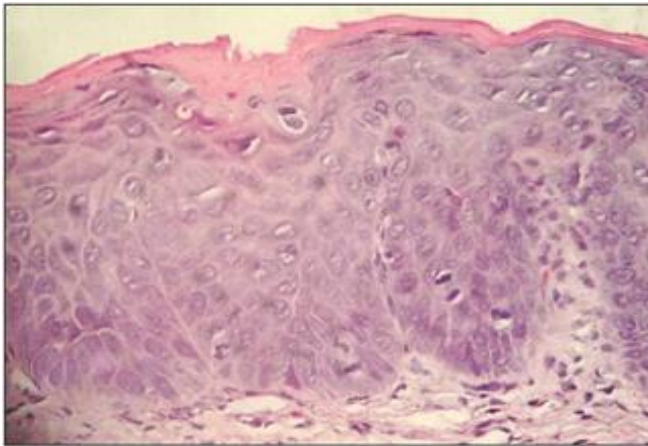


Figura 4. Úlcera inespecífica

Evolución

Luego de la exéresis de las lesiones, el paciente se mantiene estable, asintomático, la implementación de una correcta y adecuada práctica de higiene bucal diaria, junto al monitoreo y control profesional periódico, garantizaron el restablecimiento del cuadro ansioso depresivo del paciente.

En la valoración de la DE, es necesario realizar una anamnesis minuciosa, un exquisito examen clínico acerca de las características clínicas relacionados con esta afección, así como los antecedentes, comienzo de la lesión, agravación, y factores de riesgo, entre otros, son esenciales.

Debido a la importancia de estas condiciones sistémicas para el establecimiento del diagnóstico y tratamiento correcto certero, se consideró necesario particularizar en las alteraciones que cursan con manifestaciones de tipo ulcerativas:

Estomatitis aftosa recurrente (EAR): caracterizada por presencia de vesículas esféricas circunscritas, que se rompen después de un día o dos y forman úlceras esféricas, con un dolor quemante, con posibilidades de recidivar, distribuidas por cualquier parte de la mucosa bucal. Se clasifican en:

Forma menor: caracterizada por brotes de una a cinco lesiones menores de cinco milímetros de diámetro, que afectan alrededor del 80% de los casos, poco profundas, cubiertas por una pseudomembrana blanquecina grisácea y rodeadas de un halo eritematoso, aparecen fundamentalmente en labios, mejillas o lengua. Cicatrizan de 10 a 14 días sin dejar secuelas. Su recurrencia puede variar de un paciente a otro.

Forma mayor: se caracteriza por la aparición de 1 -10 lesiones, con un diámetro de 1-3 centímetros, en los mismos lugares donde estuvo la forma menor, pudiendo además aparecer en paladar y faringe, representando el 10% de los casos, aproximadamente. Es la forma más severa de todas y puede aparecer disfagia o disfonía. Las úlceras pueden persistir de 4 a 6 semanas. En ocasiones al resolverse pueden dejar cicatrices. Este tipo de afta deberá ser remitido al cirujano maxilo facial.

Herpetiforme: representa el 10% restante de los casos y es la forma más difícil de diagnosticar con las lesiones ocasionadas por el virus herpes simple. En esta forma se presentan brotes de 10-100 aftas de pequeño tamaño, poco definidas, de base grisácea y separadas entre ellas por una zona circundante eritematosa, las que pueden unirse para formar grandes úlceras irregulares, se ubican en zonas similares de la EAR tipo mayor. El aspecto clínico es semejante a las lesiones producidas en las infecciones por virus herpes. Suelen resolverse entre 7 y 10 días.¹¹

GUNA: necrosis y ulceración de margen gingival y papilas que además se encuentran truncadas, con presencia de sudomembrana.¹²

GEHA: eritema difuso y presencia de vesículas que al romperse dejan úlceras muy dolorosas, es frecuente en lactantes y niños de hasta seis años, aunque puede verse con menor frecuencia, en adolescentes y adultos¹².

Mononucleosis infecciosa: pseudomembrana blanco grisácea. En varias áreas, petequias y úlceras en paladar blando. Toma del estado general¹².

Agranulocitosis: úlceras necróticas cubiertas por membrana blanco grisácea y a veces, de color negro, con ligera inflamación circundante¹²

Eritema multiforme: máculas eritematosas, pápulas, vesículas y bulas distribuidas en patrones simétricos que varían en tamaño. Muy dolorosas en la boca¹².

CONCLUSIONES

El estomatólogo representa un factor muy importante en la educación, prevención y diagnóstico de las condiciones preneoplásicas y lesiones neoplásicas del complejo bucal en las poblaciones o en individuos dependientes de su acción de salud.

REFERENCIAS BIBLIOGRÁFICAS:

1. Pindborg JJ, Reibel J, Holmstrup P. Subjectivity in evaluating oral epithelial dysplasia, carcinoma in situ and initial carcinoma. J Oral Pathol 1985; 14(9): 698-708.
2. Kujan O, Oliver RJ, Khattab A, Roberts SA, Thakker N, Sloan P. Evaluation of a new binary system of grading oral epithelial dysplasia for prediction of malignant transformation. Oral Oncol 2006; 42(10): 987-93.

3. Holmstrup P, Vedtofte P, Reibel J, Stoltze K. Oral premalignant lesions: is a biopsy reliable? *J Oral Pathol.Med.* 2007; 36(5): 262-6.
4. Jordan RC, Macabeo-Ong M, Shiboski CH, Dekker N, Ginzinger DG, Wong DT, Schmidt BL. Overexpression of matrix metalloproteinase-1 and -9 mRNA is associated with progression of oral dysplasia to cancer. *Clin Cancer Res.* 2004; 10(19): 6460-5.
5. Porto I, Díaz S. Repercusiones de la salud bucal sobre calidad de vida por ciclo vital individual. *Acta Odontol.* 2017;7(2): 49-64:
6. Gazel Bonilla Jéssica, Manejo Odontológico del paciente con Enfermedades Sistémicas, *Clinica dental Gazel*, 2017. Disponible en: <http://www.clinicadentalgazel.com>.
7. Creagh Peña M, García Ones D, Valdés Cruz R. Envejecimiento poblacional como reto de la ciencia, la técnica y la sociedad. *Rev.Haban.Cien.Méd [revista en la Internet]*. 2015 Dic [citado 2016 Ene 31]; 14(6): [aprox 2 p]. Disponible en: http://scieloprueba.sld.cu/scielo.php?script=sci_arttext&pid=S1729-519X2015000600017&lng=es
8. Naranjo Hernández Ydalsys, Figueroa Linares Marlene, Cañizares Marín Rolando. Envejecimiento poblacional en Cuba. *Gac. Méd. Espirit [Internet]*. 2015 Dic [citado 2017 Jul 29] ; 17(3): 223-233. Disponible en: http://scielo.sld.cu/scielo.php?script=sci_arttext&pid=S1608-89212015000300025&lng=es
9. Darby, Periodontal considerations in older individuals, *Australian Dental Journal* 2015; 60:(1 Suppl): 14–19 Disponible: <http://10.1111/adj.12280>.
10. Rubio Olivares, Doris Yisell “Calidad de vida en el adulto mayor” *VARONA, Revista Científico- Metodológica*, No. 61, julio-diciembre, 2015. Disponible en: <http://www.redalyc.org/articulo.oa?id=360643422019>
11. Troya Borges E, Martínez Abreu J, Padilla Suárez E, Iglesias López N, Ramos Ortega A. La estomatitis aftosa recurrente y las situaciones de estrés como factor de riesgo. *Rev. Med. Electron [revista en internet]*. 2014 Dic [citado 7 de septiembre 2017]; 36(6): 799-812. Disponible en: http://scielo.sld.cu/scielo.php?script=sci_arttext&pid=S16841824201400060001&lng=es

12. Somacarrera, M., López, A., Carreras, M., & Díaz, M. Lesiones traumáticas en la mucosa oral de los adultos mayores. (06 de Mayo de 2015). Recuperado el 11 de Abril de 2016, de www.researchgate.net: <https://www.researchgate.net/publication/283541975>.

Recibido: 12 de agosto de 2019

Aceptado: 4 de septiembre de 2019

Liset Morales Morán. Escuela de Estomatología "Raúl González Sánchez" La Habana, Cuba.

Correo electrónico: gmayan@infomed.sld.cu