

ARTÍCULO ORIGINAL

Cirugía videotoracoscópica en el diagnóstico y tratamiento de enfermedades intratorácicas.

Video assisted thoracic surgery in the diagnosis and treatment of internal thoracic diseases.

Giselle Gómez Trueba,^I Glenis Madrigal Batista,^{II} Manuel Cepero Nogueira,^{III} Armando Leal Mursulí,^{IV} Antonio Simeón Collera Rodríguez,^V Ismael Rodríguez Rodríguez.^{VI}

^I Especialista de I Grado en Cirugía General. Centro de Investigaciones Médico Quirúrgicas, La Habana, Cuba.

^{II} Especialista de II Grado en Cirugía General. Profesor Auxiliar. Centro de Investigaciones Médico Quirúrgicas, La Habana, Cuba.

^{III} Especialista de II Grado en Cirugía General. Doctor en Ciencias Médicas. Profesor Titular. Centro de Investigaciones Médico Quirúrgicas, La Habana, Cuba.

^{IV} Especialista de II Grado en Cirugía General. Doctor en Ciencias Médicas. Profesor Titular. Centro de Investigaciones Médico Quirúrgicas, La Habana, Cuba.

^V Especialista de II Grado en Cirugía General. Profesor Auxiliar. Centro de Investigaciones Médico Quirúrgicas, La Habana, Cuba.

^{VI} Especialista de I Grado en Cirugía General. Instructor. Centro de Investigaciones Médico Quirúrgicas, La Habana, Cuba.

RESUMEN

Introducción. La tendencia actual es que la cirugía torácica videoasistida sustituya a la toracotomía, especialmente a la exploradora, que debe quedar solo para casos excepcionales. **Métodos.** Se realizó un estudio descriptivo, retrospectivo y prospectivo con el objetivo de exponer los resultados obtenidos en el diagnóstico y tratamiento de las enfermedades intratorácicas utilizando la Cirugía Videotoracoscópica (CVT) en el Centro de Investigaciones Médico – Quirúrgicas (CIMEQ) en el período comprendido entre enero del 2005 y diciembre del 2009. **Resultados.** Se estudiaron 101 Cirugías Videotoracoscópicas en total, de ellas el 55.4 % con fines diagnósticos (biopsia) y el 45.5 % con fines terapéuticos (resecciones pulmonares, pleurodesis con talco y láser de CO₂, reducción de volumen pulmonar, simpatectomías y decorticación pleural). En 32 pacientes con nódulos de pulmón, 25 con tumores del mediastino, 25 con derrame pleural, 15 con diagnóstico de neumotórax recidivante, 2 con hiperhidrosis palmar y 1 con empiema pulmonar. En los pacientes que se realizó el proceder con fines diagnósticos se obtuvo confirmación histológica de certeza en un 66 %. Las pleurodesis con talco realizadas en pacientes con derrames pleurales son efectivas en un 84%, y las realizadas con Láser de CO₂ en pacientes con neumotórax tuvieron un 100% de efectividad. Las complicaciones que se presentaron con mayor frecuencia fueron la fiebre, el dolor persistente y el derrame pleural recidivante. **Conclusiones.** La cirugía torácica videoasistida exploradora está indicada en todas las afecciones que antes necesitaban una toracotomía para realizarla. **Palabras clave:** videotoracoscopia, cirugía videotoracoscópica, neumotórax, láser de co₂, hiperhidrosis, empiema.

ABSTRACT

Introduction. The video assisted thoracic surgery has been used in the diagnosis and treatment of internal thoracic diseases **Methods.** A descriptive, retrospective and prospective study was done with the aim of presenting the outcome in the diagnosis and treatment of internal thoracic diseases using the video assisted thoracic surgery in the Medical –Surgical Research Center in the period comprising January 2005 and December 2009. **Results.** An amount of 101 video assisted thoracic surgeries were performed, 55,4%

of the surgeries were performed for diagnostic purposes (biopsy) and the remaining 45,5% for therapeutic aims (lung resections, pleurodesis with talc and CO₂ laser, reduction of lung volume, sympatectomies, and pleural decortications) They were performed in 32 patients having lung nodules, 25 of them had mediastine tumors, 25 of them had a pleural effusions, 15 showed recidivant pneumothorax , 2 were suffering from palmar hiperhidrosis and one with a lung empiema. In those patients in which this procedure was done for diagnostic purposes, the histological confirmation reached a certainty of 66%, while the pleurodesis with talc in patients suffering from pleural effusions are effective in an 84% and those performed with CO₂ laser in patients with a pneumothorax had a 100 % of success. The most frequent complications were fever, persistent pain and a recidivant pleural effusions. Conclusions. The video assisted thoracic surgery is useful in the diagnosis and treatment of internal thoracic diseases. Key words: video assisted thoracic surgery, pneumothorax, empiema, hiperhidrosis, CO₂ laser.

INTRODUCCIÓN

Desde tiempos inmemorables, el hombre siempre soñó con poder explorar el cuerpo humano. Así fue como se desarrollaron los primeros indicios de la cirugía. Sin embargo pasaron los años y aún persistía el desafío de poder explorar el interior de nuestro cuerpo.¹

Philipp Bozzini en 1806 desarrolló el primer esbozo de cistoscopio, lo que le permitió llevar luz a la vejiga. El desarrollo de la lámpara incandescente eléctrica por Thomas A. Edison en 1879, permitiría que en 1883 Newman y Glasgow en Berlín la adaptaran a sus cistoscopios, dando origen a los primeros instrumentos que aún utilizamos hoy día.¹

Estos antecedentes, que parecieran ajenos al ámbito de la cirugía torácica están íntimamente relacionados; el internista sueco Hans Christiansen Jacobaeus, utilizó un cistoscopio para efectuar la primera Toracosopia en 1910, lo que le permitió el estudio de pacientes con Tuberculosis (TB) al poder inspeccionar visualmente la cavidad pleural y estudiar su líquido.^{1, 2}

Aunque en los siguientes 40 años esta técnica se orientó casi exclusivamente al tratamiento de las lesiones tuberculosas pulmonares cavitadas (inducción de neumotórax tras la sección de las adherencias pleuropulmonares mediante la aplicación de electrocauterio, "colapsoterapia" u "operación de Jacobaeus"), él mismo expuso 15 años más tarde sus posibilidades diagnósticas y terapéuticas en una amplia revisión de su experiencia titulada "Toracosopia y su importancia práctica".¹

En la década de 1980 se desarrollan nuevos elementos tecnológicos que permitieron realizar la primera colecistectomía laparoscópica y más adelante aplicar las técnicas por mínimo acceso en el tórax, desarrollándose así la videotoracosopia.³

A finales de esa década se adaptaron las videocámaras a los endoscopios y surge el acrónimo VATS (video-assisted thoracic surgery), con el término Cirugía Videotoroscópica (CVT) como equivalente en español, la cual se encuadra plenamente dentro de las tendencias modernas hacia una medicina mínimamente invasiva.⁴

Esta nueva técnica permitió abrir las fronteras de la cavidad pleural. Logrando efectuar procedimientos quirúrgicos mayores evitando realizar grandes incisiones en el tórax; con mejores resultados cosméticos y recuperación post operatoria más rápida, disminuyendo el dolor postoperatorio y las complicaciones reportadas.^{4,5}

La tendencia actual es que la CVT sustituya a la toracotomía, especialmente a la exploradora, que debe quedar solo para casos excepcionales. Por ello podemos

afirmar que la CVT exploradora está indicada en todas las afecciones que antes necesitaban una toracotomía para realizarla.⁶

La CVT corresponde a una "cirugía mayor realizada por pequeñas incisiones" y por tanto tiene las mismas contraindicaciones que cualquier cirugía mayor, como son las alteraciones severas de la coagulación u otras enfermedades importantes que impliquen un riesgo para el paciente. Cuándo esté indicado realizar resecciones pulmonares debe estudiarse la función pulmonar.⁷

La mayor contraindicación para efectuar este procedimiento es la ausencia de un espacio pleural libre, como ocurre en pacientes que han tenido un sellamiento pleural previo o alguna infección pleural importante.^{8,9,10}

Entre las ventajas que se atribuyen al uso de esta técnica se encuentran: reducción de la estadía hospitalaria, menor dolor posoperatorio al ser más pequeñas las incisiones, menor índice de complicaciones, mejor resultado estético e incorporación rápida a la vida social y laboral.^{5,11}

En Cuba comienza a utilizarse en el año 1987, en el Hospital Clínico Quirúrgico Hermanos Ameijeiras. En un primer momento, con fines puramente diagnósticos y posteriormente, (año 1993) con fines terapéuticos teniendo en cuenta la disminución de la morbimortalidad que su uso significa para los pacientes con patologías intratorácicas.⁵

En el CIMEQ se realiza la primera CVT en el año 1990, por el Grupo de Cirugía Torácica liderado en aquel entonces por el Dr. C. Profesor Titular Oscar Suárez Savio y el Dr. C. Manuel Cepero Nogueiras; inicialmente con fines diagnósticos y posteriormente se fue ampliando su uso hasta realizar múltiples procedimientos terapéuticos.

Es nuestro objetivo con este trabajo exponer los resultados obtenidos en el CIMEQ utilizando la CVT en el diagnóstico y tratamiento de las patologías intratorácicas durante cinco años (2005-2009).

MÉTODOS

Se realizó un estudio descriptivo retrospectivo y prospectivo con el objetivo de conocer los resultados obtenidos en el diagnóstico y tratamiento de enfermedades intratorácicas en el CIMEQ entre enero del 2005 a diciembre del 2009, mediante el uso de la CVT.

De un universo de 343 intervenciones quirúrgicas sobre el tórax en pacientes con enfermedades intratorácicas no cardiovasculares, se tomó como muestra las 101 intervenciones que se realizaron por CVT.

A todos los pacientes se les realizaron previamente estudios analíticos como hemograma, coagulograma, química sanguínea, hemogasometría; e imagenológicos como: Rx de tórax simple AP y lateral, tomografía (TAC) simple de tórax y contrastada en los casos sospechosos de enfermedad neoplásica maligna, pruebas funcionales ventilatorias y electrocardiograma.

El proceder se llevó a cabo en todos los casos en el salón de operaciones.

La información se obtuvo a partir de las historias clínicas de los pacientes incluidos en el estudio. Para el análisis de los resultados se confeccionó una base de datos en Microsoft Excel, con las variables seleccionadas de acuerdo con los objetivos.

Se utilizaron medidas de resumen descriptivas, porcentaje, media y desviación estándar de acuerdo al tipo de variable.

Descripción de la técnica quirúrgica utilizada

Los procedimientos se realizaron bajo anestesia general e intubación bronquial selectiva con tubo de doble luz, aspecto fundamental para lograr un colapso pulmonar completo y una visualización adecuada de los órganos y estructuras intratorácicas. En los casos con derrame pleural recidivante de causa neoplásica por el alto riesgo anestésico de los pacientes se realizó con anestesia local y sedación.

Para el procedimiento el paciente se coloca en posición de toracotomía lateral y se procede al lavado quirúrgico de todo el hemitórax. Antes de hacer la primera incisión, se solicita al anesthesiólogo colapsar el pulmón con el objetivo de evitar posibles lesiones con la introducción del trocar. Esta incisión inicial se utiliza para introducir la cámara, y el sitio depende de la localización del área que se va a intervenir. Luego se realiza una exploración inicial de la cavidad pleural y se determinan los sitios de las siguientes incisiones a través de las cuales se introducen el resto de los trocares y demás instrumentos.

Los lugares donde se colocan los trócares depende del diagnóstico de los pacientes, así como del tipo de proceder a realizar: biopsia, pleurodesis, resección, reducción de volumen pulmonar, decorticación pleural y simpatectomía.

Al finalizar el procedimiento se coloca un tubo de drenaje a través de la incisión más baja, el cual se conecta a un sello de agua y aspiración continua.^{10, 11,12}

RESULTADOS

En el período analizado se realizaron en el CIMEQ 343 intervenciones mayores sobre la caja torácica, de ellas 101 fueron por CVT en igual número de pacientes, 58,4% del sexo masculino y 41.6 % del sexo femenino, con una edad promedio de $46,2 \pm 17,6$ años; $48,0 \pm 17,2$ años para el sexo masculino y $43,8 \pm 18,0$ para el femenino, con la siguiente distribución de frecuencia: 4.1 % tenía menos de 20 años de edad, 34.2% estaba entre los 20 y los 40 años, 40.6% entre los 41 y 60 años, y el 21.8 % pertenecía a la tercera edad (más de 60 años). (Tabla 1)

Tabla 1

Distribución de los pacientes según sexo y edad.

Edad	Masculino		Femenino		Total	
	No.	%	No.	%	No.	%
15-20 años	2	1.98	4	3.96	6	5.94
21-40 años	19	18.81	14	13.86	33	32.67
41-60 años	25	24.75	16	15.84	41	40.59
61 años	13	12.87	8	7.92	21	20.79
Total	59	58.41	42	41.58	101	100

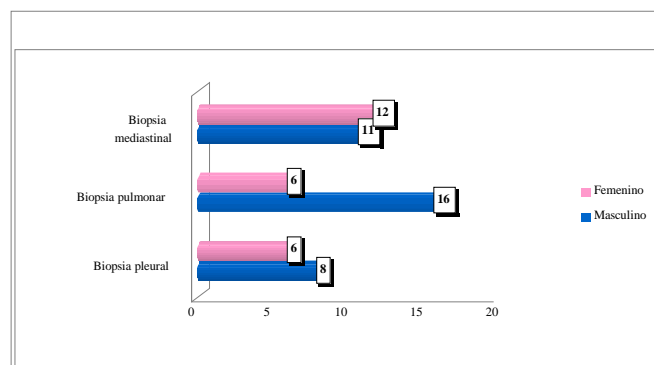
Los pacientes que fueron intervenidos en este período presentaban diferentes diagnósticos, los más frecuentes resultaron el nódulo de pulmón (31.6%), los tumores del mediastino (24.7%), el derrame pleural (24.7%) y el neumotórax recidivante (14.8%). (Tabla 2)

Tabla 2.
Distribución de los pacientes según el diagnóstico que motivó la intervención.

Diagnóstico	Masculino		Femenino		Total	
	No.	%	No.	%	No.	%
Nódulo de pulmón	20	19.80	12	11.88	32	31.68
Tumor mediastinal	11	10.89	14	13.86	25	24.75
Derrame pleural	13	12.87	12	11.88	25	24.75
Neumotórax	12	11.88	3	2.97	15	14.85
Hiperhidrosis	1	0.99	1	0.99	2	1.98
Empiema	1	0.99	0	0	1	0.99
Fibrosis pulmonar	0	0	1	0.99	1	0.99
Total	58	57.43	43	42.57	101	100

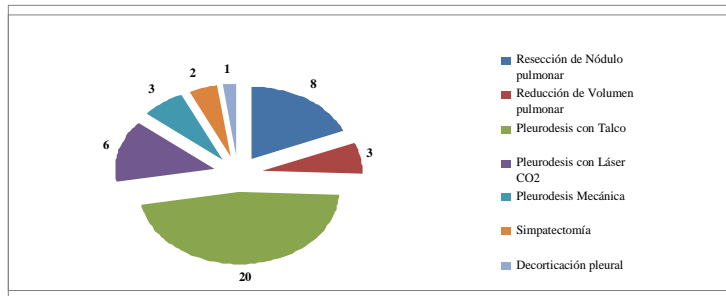
La CVT es un proceder que tiene como finalidad sustituir la toracotomía convencional para el diagnóstico y tratamiento de enfermedades intratorácicas, con una importante reducción de la morbilidad y mortalidad que esta última presupone para los pacientes. En el CIMEQ se ha utilizado durante el período analizado con ambas finalidades, se utilizó con mayor frecuencia para el diagnóstico histológico de nódulos pulmonares, tumores del mediastino, derrames pleurales recidivantes y enfermedades intersticiales del pulmón. (Biopsia: 58.4%). (Gráfico 3)

Gráfico 3.
Operaciones realizadas con fines diagnósticos



Con finalidad terapéutica se utilizó en el 41.6% de los pacientes, distribuidos de la siguiente manera: pleurodesis con talco 19.8%, resección pulmonar 7.92%, pleurodesis con láser de CO₂ 5.94%, pleurodesis mecánica 3.0%, reducción de volumen pulmonar 3.0%, simpatectomía 2.0%, decorticación pleural 1.0%. (Gráfico 4)

Gráfico 4.
Distribución de las operaciones realizadas con finalidad terapéutica



A pesar de que las intervenciones por CVT, por ser un proceder mínimamente invasivo, suponen una disminución importante de la morbilidad y mortalidad, en los pacientes se presentaron complicaciones. En la serie estudiada, el 31.7% de los pacientes presentó complicaciones relacionadas con el proceder, tanto desde el punto de vista quirúrgico como anestésico. Las mismas se distribuyeron de la siguiente forma: fiebre 10%, Dolor persistente 8%, Derrame pleural recidivante 4%, enfisema subcutáneo 3%, arritmias 2%, neumotórax residual 2%, hemotórax 2%, laceración pulmonar 1%. (Tabla No. 5)

Tabla 5.
Distribución de las complicaciones presentadas

Complicaciones	Masculino		Femenino		Total	
	No.	%	No.	%	No.	%
Fiebre	7	6.93	3	2.97	10	9.90
Dolor persistente	6	5.94	2	1.98	8	7.92
Derrame pleural recidivante	1	0.99	3	2.97	4	3.96
Enfisema subcutáneo	1	0.99	2	1.98	3	2.97
Neumotórax residual	2	1.98	0	0	2	1.98
Arritmias	1	0.99	1	0.99	2	1.98
Hemotórax	1	0.99	1	0.99	2	1.98
Laceración pulmonar	1	0.99	0	0	1	0.99
Total	20	19.80	12	11.88	32	31.68

DISCUSIÓN

En este estudio se obtuvo un predominio significativo de la aplicación del proceder a pacientes de sexo masculino, se considera que esto está relacionado con la mayor prevalencia de enfermedades como nódulo de pulmón y neumotórax en los hombres, siendo a su vez los pacientes con estos diagnósticos los que conformaron la mayoría en esta serie. Estos resultados coinciden con el de otros autores que han realizado estudios similares en nuestro país. Aunque autores foráneos como *Allen y Col.* plantean un predominio del sexo femenino en sus estudios.¹⁹

Se ha demostrado por muchos autores que la edad está íntimamente relacionada con la aparición de enfermedades neoplásicas y el desarrollo de la EPOC, más específicamente a partir de la cuarta década de la vida.^{14,17,18}

En la serie estudiada la mayoría de los pacientes (40.6%) se encuentran entre los 41 y 60 años de edad, esto se debe al predominio que existió en esta serie de enfermedades neoplásicas pleuropulmonares y mediastinales, así como también en el caso de los neumotórax espontáneos secundarios a EPOC.

La CVT es hoy día un instrumento fundamental para el diagnóstico y tratamiento de las enfermedades intratorácicas, en los últimos años se han ampliado sus indicaciones al punto que prácticamente su uso se extiende a cualquier enfermedad intratorácica que requiera una toracotomía para su diagnóstico o tratamiento, así como también enfermedades digestivas (úlceras pépticas) y neuroendocrinas (Hiperhidrosis) que se benefician con la vagotomía transtorácica y la simpatectomía respectivamente.^{5, 12}

En este estudio predominan diagnósticos como los nódulos pulmonares (malignos), lesiones tumorales del mediastino, derrames pleurales de etiología neoplásica en su mayoría, y los neumotórax espontáneos primarios y secundarios.

Los resultados obtenidos coinciden con los de otros estudios, como el realizado en el HCQ Hermanos Ameijeiras por el Dr. Fuentes que tuvo en su serie un 77% de pacientes que fueron intervenidos por algunos de estos diagnósticos.

Esto se debe a que estas son las enfermedades intratorácicas que más frecuentemente motivan una intervención quirúrgica.⁵

Loddenkemper y Boutin dividen las indicaciones en diagnósticas y terapéuticas y entre las primeras señalan los derrames pleurales malignos o no, enfermedades parenquimatosas pulmonares, procedimientos de estadiamiento de cáncer del pulmón y esofágico, tumores mediastinales, fundamentalmente de los ganglios linfáticos, ya sean linfomas o metástasis de otras neoplasias malignas.⁴

Las indicaciones que motivaron la realización del proceder a estos pacientes son similares a las de otros autores, aunque en este estudio predominó el uso de la técnica en procedimientos diagnósticos en forma de toma de biopsias pleurales, pulmonares y mediastinales. (58.4%)

En el CIMEQ durante el período analizado se aplicó este proceder con finalidad terapéutica en el 41.6% de los casos. Estas intervenciones fueron: pleurodesis con talco, resección atípica de nódulos pulmonares, pleurodesis con láser de CO₂, pleurodesis mecánica, reducción de volumen pulmonar, simpatectomía y decorticación pleural.

Aproximadamente 100 000 derrames pleurales malignos ocurren anualmente apenas en los Estados Unidos de América. En el 10 -50% de los pacientes con cáncer estos con frecuencia son la manifestación inicial. La ocurrencia de las dos terceras partes de estos derrames se atribuye a: carcinoma de pulmón o de la mama y al linfoma. Los carcinomas con primario desconocido adicionan el 12%.^{13, 14,15}

La toracocentesis puede ser un tratamiento apropiado en los pacientes con esperanza de vida limitada que no pueden tolerar ningún procedimiento quirúrgico. El 97% de las efusiones recurren dentro de los 30 días después de la toracocentesis.^{13, 14,15}

Las efusiones recurrentes son mencionadas en el 60 al 100% de los pacientes después de la evacuación por la sonda de toracostomía, por lo que es necesaria la eliminación del espacio pleural por pleurectomía parietal o instilación de agentes esclerosantes que causen inflamación y sinequia pleural subsiguiente asegurando una respuesta duradera.^{15,16}

El talco produce una intensa pleuritis química que borra el espacio pleural eficazmente. Puede administrarse a través de sondas pleurales como un precipitado o por insuflación como un polvo, durante la toracoscopia.^{13,14}

Se realiza pleurodesis con talco en todos los pacientes de nuestra serie con diagnóstico de derrame pleural recidivante en los que por estudios de la muestra de punciones previas se demostró su etiología neoplásica. En esta serie todos los casos tratados por este método excepto 4, tuvieron una respuesta adecuada y se pudo retirar la sonda a los tres días aproximadamente, no existiendo recidiva del derrame. Los cuatro pacientes en que el método no fue efectivo resultaron ser enfermos con estadio muy avanzado de su enfermedad con atrapamiento pulmonar que impidió la reexpansión del pulmón y la sinequia entre las pleuras luego de la evacuación del derrame.

Los resultados que obtenidos son comparables a los de otros autores como los colegas del *INOR*, que en un estudio similar reportan un 100% de eficacia.¹⁴

Una de las indicaciones más controvertidas de la CVT es la relativa al manejo de enfermedades malignas. *Lewis* plantea el hecho de que a pesar de los avances tecnológicos recientes y de las técnicas quirúrgicas más radicales empleadas, solo se ha obtenido una mejoría mínima en el tratamiento quirúrgico del carcinoma pulmonar en los últimos 15 años.⁵

Para este autor la cirugía torácica videoasistida abre nuevos campos y aporta opciones para el diagnóstico preciso, mejor estadiamiento y resecciones pulmonares más específicas de los tumores pulmonares. Asimismo en defensa del tratamiento endoscópico de esta neoplasia hace una revisión pormenorizada del comportamiento de los tumores, para concluir que con el advenimiento de la videotoracoscopia, ya no es siempre necesaria la toracotomía.

Camacho Durán apunta que con la CVT en el tratamiento del cáncer pulmonar no se obtiene una resección y vaciamiento ganglionar adecuados que garanticen el control locorregional de la enfermedad, lo que sí se logra con la cirugía abierta.²⁰

No obstante autores como *Pu Q, Chen S, Li Q et al* en estudios comparativos entre la linfadenectomía por CVT y la convencional no encontraron diferencias en cuanto al control locorregional de la enfermedad, imponiéndose las ventajas ya conocidas de la CVT.^{21, 22, 23, 24, 25}

Consideramos la experiencia en el CIMEQ en cuanto a esto aún muy limitada, porque en este estudio se practicaron resecciones pulmonares atípicas en todos los casos por diagnóstico de nódulos pulmonares de histología desconocida y de localización periférica. En los que el diagnóstico histológico fue carcinoma pulmonar (la mayoría en esta serie), se realizó después toracotomía convencional y lobectomía en los casos con buena reserva pulmonar y en los que tenían mala reserva pulmonar el tratamiento se limitó a la resección en cuña del tumor (ya previamente realizada por CVT).

No se realizaron en el CIMEQ lobectomías endoscópicas en el período que abarcó este estudio por la falta de disponibilidad del instrumental necesario y del entrenamiento adecuado del personal.

Las neoplasias malignas constituyen de 25 a 42 % de las masas mediastínicas. Los linfomas, timomas, tumores de células germinales, carcinomas primarios y tumores neurógenos son los más frecuentes. Es más probable que las masas anterosuperiores sean malignas (59%) en relación a las masas posteriores y del mediastino medio (29 y 16% respectivamente). El porcentaje relativo de lesiones que son malignas varía también con la edad. Los pacientes del segundo hasta el cuarto decenios de la vida tienen mayor porcentaje de masas mediastínicas malignas. Este período corresponde a la incidencia máxima de linfomas y tumores de células germinales. En cambio en el primer decenio de la vida, una tumoración mediastínica es muy probable que sea benigna (73%).^{26, 27, 28}

En este estudio se utiliza la CVT para diagnóstico de lesiones tumorales del mediastino en 23 pacientes, lográndose precisar la histología de las mismas en un 96%.

Para el tratamiento del neumotórax espontáneo recidivante o persistente desde hace muchos años se preconiza obliterar la cavidad pleural, como se menciona anteriormente muchos son los agentes irritantes que se han utilizado con este fin, pero en este caso se prefiere la abrasión de la superficie pleural con agentes físicos, ya sea con el láser CO₂ o de forma mecánica con una gasa seca.^{29, 30, 31}

Algunos autores describen también el uso del talco para causar sinequia pleural en estos casos,³² pero en este estudio se utilizó el talco solamente en los pacientes neoplásicos como parte del tratamiento paliativo, teniendo en cuenta que la mayoría de los pacientes que sufren un neumotórax espontáneo tienen menos de 60 años de edad y la posibilidad de reintervención sobre el tórax a lo largo de sus vidas por el desarrollo de otras patologías siempre existe.

Olsen y colaboradores exponen sus resultados en el tratamiento del neumotórax espontáneo mediante la pleurodesis química con tetraciclina,³³ proceder que no se ha realizado nunca en el CIMEQ y que otros autores desechan planteando una baja efectividad, alto costo y producción de dolor torácico severo.³⁴

En 1964, *Patel*, del Laboratorio Bell desarrolló el láser de CO₂, cuya emisión de energía cae en las porciones infrarrojas del espectro electromagnético, con una longitud de onda de 10 600 nm y se absorbe fácilmente por el agua intra y extracelular, el principal cromóforo natural de las células en los tejidos vivos. Por tanto, la energía que genera este tipo de láser se puede utilizar para cortar o hacer ablación de volúmenes por medio de la evaporación de tejidos, con daño térmico residual mínimo.³²

En el año 1989, *Massimo Torres y col*, publicaron su primer reporte sobre una nueva técnica endoscópica utilizando el láser, para el tratamiento radical de 14 pacientes con neumotórax espontáneo recidivante.^{35,36}

La pleurodesis con láser por CVT es una alternativa al tratamiento convencional del neumotórax de drenaje pleural y pleurodesis química.³¹

El haz de láser aplicado sobre la superficie pulmonar produce coagulación y sellado de pequeñas ampollas subpleurales, y su aplicación sobre la pleura parietal produce una abrasión extensa de la misma con pleurodesis térmica permanente.^{36,37}

Cepero demuestra en su estudio que la pleurodesis con láser de CO₂ desenfocado es una opción para el tratamiento del neumotórax espontáneo primario persistente o recurrente, independientemente de su aplicación por toracotomía o CVT.³²

En conclusión el neumotórax espontáneo es ahora el modelo perfecto para la terapia endoscópica. La pleurodesis con láser por CVT con la ayuda eventual de las endograpadoras es considerada la terapéutica de elección en estos casos, mientras que la toracotomía se reserva para los casos con complicaciones.^{35, 37, 38, 39}

En este estudio se les realizó pleurodesis con Láser de CO₂ a la mayoría de los pacientes con este diagnóstico, obteniendo resultados muy positivos, que coinciden con los reportados en la literatura.

Otro campo donde se ha utilizado la CVT con mejoría significativa de la calidad de vida y de la función pulmonar es en la cirugía de reducción de volumen pulmonar en pacientes que sufren de enfisema severo.^{40,41}

La cirugía de reducción de volumen pulmonar (CRVP) elimina la mayor parte de tejido pulmonar dañado, permitiendo la mejoría de la elasticidad espiratoria del pulmón y una reducción del volumen residual. El diafragma vuelve a su configuración normal aliviando a su vez a los músculos accesorios de la respiración.^{28, 41}

Esta cirugía tiene un carácter paliativo con el objeto de mejorar la calidad de vida de los pacientes enfisematosos, los cuales acusan progresos en el posoperatorio de los diversos parámetros de función respiratoria tales como: elevación de VEF₁, disminución del volumen de espacio muerto, del volumen pulmonar total y del volumen residual, disminución en la PCO₂ y elevaciones en la PO₂ mejoría en la escala de disnea, disminuye o se elimina la dependencia de O₂ y el uso de corticoides.⁴³

Esta técnica representa una alternativa válida al trasplante pulmonar, logrando mejor calidad de vida en el selecto grupo de pacientes por un período limitado de años, sin excluir la posibilidad de un trasplante posterior. Teniendo en cuenta que este último es de difícil acceso por las limitaciones de donantes y su alto costo a largo plazo.^{42,43}

El tratamiento quirúrgico del enfisema pulmonar se debe a los trabajos pioneros de *Brantigan et al* publicados en 1959, quienes practicaron una reducción unilateral o bilateral pulmonar, así como una denervación simpática o parasimpática en 56 pacientes. Un 16% de mortalidad y la no objetivación de la mejoría subjetiva del 75% de los casos hicieron que esta técnica no se prodigara y cayera en el olvido.⁵ A pesar de que, después de *Brantigan*, el abordaje de la cirugía de reducción de volumen pulmonar fue por esternotomía media y toracotomía bilateral, varios autores iniciaron el procedimiento por cirugía videotoracoscópica (CVT) de forma unilateral, con una morbilidad y mortalidad muy aceptables.^{28, 40, 43}

Keenan et al obtienen unos resultados similares que no alcanzaban la mejoría de los procedimientos bilaterales, por lo que sugieren el mismo abordaje videotoracoscópico de forma bilateral. Así, *Bingisser et al*, de la Universidad de Zurich, presentan los resultados de la reducción bilateral por CVT en 20 pacientes de 64 años de media.⁴⁴

Cooper et al. rescatan la técnica de reducción del volumen pulmonar en el enfisema descrita por *Brantigan*, motivados por la mortalidad de la lista de trasplante en esto enfermos, así como la demostración de que con la introducción de un pulmón de

tamaño "normal" en un tórax enfisematoso, éste se adapta correctamente y retoma su configuración original.⁴¹

La experiencia por este estudio es pequeña, solo tres pacientes; aunque positiva y se refiere fundamentalmente a enfermos con bullas enfisematosas gigantes, en los que se practicó resección del vértice (bullectomía) por vía endoscópica y pleurodesis por encima del cuarto o quinto arcos costales. En todos ellos se logró eliminar la fuga aérea persistente y la evolución posoperatoria fue favorable.

En este estudio solo hubo dos pacientes con el diagnóstico de hiperhidrosis palmar, una mujer y un hombre ambos de 22 años de edad y raza blanca, a los que se les realizó el proceder sin complicaciones y con evolución posterior satisfactoria.

La CVT se menciona en particular como un procedimiento intermedio en términos de invasividad, con excelentes resultados en empiemas refractarios a otros procedimientos. Un análisis de 9 trabajos de CVT en empiema pleural, que agrupa 580 pacientes, muestra una tasa de éxito en torno al 83%, demostrando ser un procedimiento superior a la toracocentesis a repetición, la pleurostomía, y el uso de fibrinolíticos intrapleurales. El límite actual del uso de la CVT está en los pacientes con empiema altamente organizados formando membranas cuya decorticación requiere a menudo conversión a toracotomía.^{45,46}

El método endoscópico en el empiema pleural está indicado en la fase fibrinopurulenta, donde comienzan a establecerse adherencias pleurales que limitan la expansividad pulmonar y el intercambio gaseoso^{45,46}, en esta serie solo hubo un paciente con este diagnóstico, al que se le realizó decorticación pleural endoscópica.

Las complicaciones derivadas de la CVT difieren según los autores y fundamentalmente el proceder empleado, tipo de anestesia, rigor en indicar o contraindicar la técnica.⁴⁷

En una amplia revisión de la literatura previa, *Viskum* discute las complicaciones de 15 series diferentes con 2 298 exploraciones en total y la compara con 566 pacientes que él estudia en el Hospital de Bispebjerg en Copenhage. En estas series se mencionan complicaciones mayores y menores.⁴⁷

En trabajos posteriores, *Menzies* describe un 1.9% de complicaciones mayores y un 5.6% de complicaciones menores en un estudio de 102 toracoscopias y *Page* en una casuística de 120 exploraciones realizadas bajo anestesia general, presenta un caso de muerte por IMA después de la toracoscopia, 2 de insuficiencia respiratoria que necesitaron ventilación mecánica por 48 horas, un paciente presentó hemorragia importante que precisó transfusión para corregirla, y también encuentra implantación tumoral en el trayecto de entrada del toracoscopio en dos ocasiones, en ambos casos se trataba de mesoteliomas (1.7%). Solo el 9% de los casos presentaron complicaciones menores como fugas aéreas etc.⁴⁷

Garrido y García en su estudio describen como complicaciones presentadas en 103 pacientes intervenidos por CVT: el neumotórax persistente y el hemotórax pequeño residual.⁴⁸

Gil y Valle en su estudio describen como principales complicaciones la neuritis intercostal, la atelectasia, la bronconeumonía, el neumotórax y la EPOC agudizada.⁴⁹

Otra complicación descrita en la literatura es la implantación tumoral en los sitios de los puertos para CVT.⁵⁰

En este estudio presentaron complicaciones relacionadas con el proceder 32 pacientes, de ellos la mayoría sufrió complicaciones menores (19%) como la fiebre, neumotórax residual, derrame pleural recidivante y enfisema subcutáneo. El resto presentó complicaciones mayores (13%), como fueron hemotórax, laceración pulmonar, arritmias y dolor persistente.⁵¹

Todos estos pacientes recibieron tratamiento oportuno y específico de cada una de estas complicaciones, por lo demás esperadas; con una evolución favorable posteriormente.

En el estudio realizado se obtuvo un predominio de pacientes con edades entre 41 y 60 años y de sexo masculino; debido a la prevalencia de enfermedades malignas intratorácicas y de otras que siendo benignas se desarrollan secundariamente a enfermedad pulmonar previa que epidemiológicamente son más frecuentes en los hombres.

Las principales enfermedades intratorácicas que motivaron la intervención fueron: nódulo solitario de pulmón, tumores del mediastino, derrame pleural y neumotórax recidivante o persistente.

La videotoracoscopia se utiliza en el diagnóstico y tratamiento de casi todas las enfermedades intratorácicas, en esta serie el proceder fue utilizado con finalidad diagnóstica en la mayor parte de los pacientes.

Todo proceder quirúrgico mayor esta sujeto a complicaciones, la videotoracoscopia por ser una técnica mínimamente invasiva no está exenta de ellas. Los pacientes en este estudio presentaron con mayor frecuencia fiebre en el posoper atorio inmediato, dolor torácico persistente y derrame pleural recidivante.

REFERENCIAS BIBLIOGRÁFICAS

1. Aparicio RR. Videotoracoscopia ¿Dónde estamos hoy? *Rev Chil Cir.* 2003;55(1):5 -8.
2. Guzmán KS. Breve historia del desarrollo del cistoscopio. *Rev Chil Urol.* 1999;64(3):207-10.
3. Newman JH. Videoassisted thoracic surgery. *Hosp Phys.* 1992;28(1):15.
4. Loddenkemper R, Boutin C. Thoracoscopy: present diagnostic and therapeutics indications. *Eur Resp J.* 1993;6(10):1544-55.
5. Fuentes E, Díaz JM, Huerta JC. Videotoracoscopia: Nuestra experiencia. *Rev Cub Cir.* 2001;40(2):134-43.
6. García F. La Videotoracoscopia como técnica exploradora. *Rev Esp Patol Torác.* 1999;11(1):16-7.
7. Kaneko K. Thoracoscopic surgery. *Kyobu Geka.* 2009 Jul;62(8 Suppl):S718-22.
8. Rodríguez F. La toracoscopia hoy: indicaciones y procedimiento. *Arch Bronconeumol.* 2004;40(Supl 6):49-54.
9. Johna S, Alkoraishi A, Taylor E, Derrick M, Bloch JH. Videoassisted thoracic surgery: applications and outcome. *J Soc Laparoendosc Surg.* 2000;4(1):41 -4.
10. Fragoso E, Cruz J, Caldeira J, Ferreira R, Roque J, Gallego J, et al. Minimally invasive thoracic surgery: A fifteen years experience. *Rev Port Cir Cardiotorac Vasc.* 2010 Jan;17(1):13 -9.
11. Ilic N, Petricevic A, Tanfara S, Biocic M, Fileta Ilic N. Our initial experience with videoassisted thoracoscopic surgery. *Lijec Vjesn.* 2001;120(6):160-2.
12. Tatay J, Collado B. Protocolo para la realización de simpatectomía, tratamiento del neumotórax y colocación de electrodos epicárdicos mediante toracoscopia. *Rev Cub Cir.* 2002;41(3):12-4.
13. Ibarra P. Pleurodesis en derrame pleural maligno. *Rev Inst Enf Resp Mex.* 2005;18(2):123-31.
14. Collado JC, Vázquez JM, Almeida R, Guerra JL. Resultados preliminares de la Pleurodesis con talco para el tratamiento de los derrames pleurales de causa maligna. *Rev Cub Cir.* 2006;45(1):10-4.
15. Antunes G, Neville E, Duffy J, Ali N. BTS guidelines for the management of malignant pleural effusions. *Thorax.* 2003;58(Suppl 2):29-38.
16. Putnam JB. Malignant pleural effusions. *Surg Clin North Am.* 2002;82(4):867-83.

17. Perrault L, Page A. Thoracoscopie et chirurgie thoracique sans assistance video. Les cinquante premieres patients. *Ann Chir.* 1993;47(9):838-43.
18. Landreneau RJ, Hazelrigg SR, Ferson PF, Johnson JA, Nawarawong W, Boley TM, et al. Thoracoscopic resection of 85 pulmonary lesions. *Ann Thorac Surg.* 1992;54(3):415-20.
19. Allen MS, Deschamps C, Lee RE, Trastek VF, Daly RC, Pairolero PC. Video assisted thoracoscopic stapled wedge excision for indeterminate pulmonary nodules. *J Thorac Cardiovasc Surg.* 1993;106(6):1048-52.
20. Camacho DR, Cervantes J, Patiño JF. *Cirugía laparoscópica y toracoscópica.* 1era ed. México: McGraw-Hill Interamericana; 1998.
21. Ichinose J, Kohno T, Fujimori S, Mun M. Locoregional control of thoracoscopic lobectomy with selective lymphadenectomy for lung cancer. *Ann Thorac Surg.* 2010 Jul;90(1):235-39.
22. Akiba T, Marushima H, Kawahara H, Takagi M, Hirano J, Odaka M, et al. Video assisted thoracic surgery for patients with lung cancer and interstitial pneumonia. *Ann Thorac Cardiovasc Surg.* 2010 Aug;16(4):236-41.
23. Pu Q, Liu LX, Che GW, Wang Y, Kou YL, Liu CW, et al. The learning curve of single direction complete video assisted thoracoscopic surgery for lung cancer. *Zhonghua Wai Ke Za Zhi.* 2010 Aug 1;48(15):1161-65.
24. Chen S, Zhou J, Zhang J, Hu H, Luo X, Zhang Y, et al. Video assisted thoracoscopic solitary pulmonary nodule resection CT guided hookwire localization: 43 cases report and literature review. *Surg Endosc.* 2011 Jun;25(6):1723-9.
25. Li Q, He J, Zhuang X, Yang X, Zhu J, Xie T, et al. The comparative study of lymph node dissection by video assisted thoracoscopic surgery (VATS) and conventional lateral incision surgery. *Zhongguo Fei Ai Za Zhi.* 2010 Dec 20;13(12):1141-44.
26. Sabiston T. *Tratado de Patología Quirúrgica.* 16 ed. México: McGraw-Hill; 2006.
27. Matsuda Y, Yatsuyanagi E. Posterior mediastinal paraganglioma. *Kyobu Geka.* 2010 Dec;63(13):1155-59.
28. Ferguson MK. *Thoracic Surgery Atlas.* 1st ed. Philadelphia: Saunders; 2007.
29. Al-Qudah AS. Thoracoscopic apical pleurotomy for persisting or recurring pneumothorax. *J Korean Sci.* 2001;13(3):281-85.
30. Daniel MT, Tribble CG, Rodgers BB. Thoracoscopic and talc poudrage for pneumothorax and effusions. *Ann Thorac Surg.* 1990;50(2):186-89.
31. Wakabayashi A, Branner M, Wilson AF, Tadir Y, Berns M. Thoracoscopic treatment of spontaneous pneumothorax using carbon dioxide laser. *Ann Thorac Surg.* 1990;50(5):786-90.
32. Cepero M. Pleurodesis con láser de CO₂ por cirugía videotoracoscópica utilizando un manipulador en el tratamiento del neumotórax espontáneo primario persistente o recurrente [tesis]. Ciudad Habana: Centro de Investigaciones Médico Quirúrgicas; 2006.
33. Dubois L, Malthaner RA. Video assisted thoracoscopic bullectomy and talc poudrage for spontaneous pneumothorax: effect on short term lung function. *J Thorac Cardiovasc Surg.* 2010 Dec;140(6):1272-75.
34. Torre M, Gassi M, Pieri Nerli F, Maioli M. Endoscopic therapy in spontaneous pneumothorax Nd-YAG laser pleurodesis. *Chest.* 1994;106(2):338-41.
35. Lombardo TA, Galván A. Pleurodesis con Láser de CO₂ en el tratamiento del neumotórax espontáneo recidivante. *Rev Cub Med Mil.* 1996;25(1):32-5.
36. Castillo V, Ordóñez G, Calderón J, Bolívar F. Ligadura de bullas pulmonares por Videotoracoscopia en neumotórax espontáneo. Presentación de un caso. *Rev Col Cirugía* 1992;7(1):57-9.
37. Torre M, Belloni PA. Nd-YAG laser Pleurodesis through thoracoscopy: new curative therapy in spontaneous pneumothorax. *Ann Thorac Surg.* 1989;47(6):887-9.
38. Luh SP. Review: Diagnosis and treatment of primary spontaneous pneumothorax. *J Zhejiang Univ Sci B.* 2010 Oct;11(10):735-44.
39. Shaikhezai K, Thompson AI, Parkin C, Stamenkovic S, Walker WS. Video-assisted thoracoscopic surgery management of spontaneous pneumothorax long term results. *Eur J Cardiothorac Surg.* 2011 Jul;40(1):120-3.
40. Fichel RJ, McKenna RJ. Videoassisted thoracic surgery for lung volume reduction surgery. *Chest Surg Clin North Am.* 1998;8(4):789-807.
41. Baquerizo A. Cirugía de reducción de volumen pulmonar. *Rev Chil Cir.* 2002 Abr;54(2):202-5.
42. Chen K, Barreras JC, Mederos ON, Del Campo R, Valdés J, Cantero A, et al. Reducción de volumen pulmonar en el enfisema difuso heterogéneo: presentación de dos casos. *Arch Cir Gen. Dig [Internet].* 2006 Sep 25 [citado 22 Ene 2011](15). Disponible en: <http://www.cirugest.com/revista/2006/15/2006-09-25.htm>

43. Lin KC, Luh SP. Video assisted thoracoscopic surgery in the treatment of patients with bullous emphysema. *Int J Gen Med.* 2010 Aug 30;3:215-20.
44. Keenan. Unilateral thoracoscopic surgical approach for diffuse emphysema. *J Thorac Cardiovasc Surg.* 1996;111(2):308-16.
45. Sifakas N. Clinical presentation and management of empyema, lung abscess and pleural effusions. *Curr Opm Pulm Med.* 2006;12(3):205-11.
46. Luh S, Shou M, Wong L, Chen J, Tsai T. Videoassisted Toracosopic surgery in the treatment of complicated parapneumonic effusions or empyemas. *Chest.* 2005;127(4) :1427-32.
47. Zahid I, Routledge T, Bille A, Scarci M. What is the best treatment of postneumonectomy empyema? *Interact Cardiovasc Thorac Surg.* 2011 Feb;12(2):260-4.
48. Antona JM, Entrenas LM, Domínguez T, Checa JM, Fuentes F, Pérez M. Complicaciones de la toracoscopia. *NEUMOSUR.* 1993;5(1):6-7.
49. Garrido A, García O, Morejón A, Ramírez C, Machado E. Cirugía videotoroscópica en 103 pacientes consecutivos. Enero de 1997 a enero del 2006. *Rev Cub Cir.* 2006;45(3):25-8.
50. Gil A, Valle JA, García O, Páez J, Pancorbo AM. Evaluación de la cirugía toroscópica video asistida diagnóstica y terapéutica. *Rev Cub Cir.* 2005;44(6):12-6.
51. Wille GA, Gregory R, Guernsey JM. Tumor implantation al port site of video -assisted thoracoscopic resection of pulmonary metastasis. *West J Me d.* 1997;166(1):65-66.

Recibido: 28 de enero del 2011

Aceptado: 19 de abril del 2011

Glenis Madrigal Batista. Centro de Investigaciones Médico Quirúrgicas, La Habana, Cuba.

Correo electrónico: bcimeq@infomed.sld.cu