

Instituto Superior de Medicina Militar "Dr. Luis Díaz Soto"

## *Artroscopia de la muñeca. Técnica e indicaciones.*

My. Francisco Leyva Basterrechea\*, Dr. Vladimir Calzadilla Moreira\*\*, Cnel. Ibrilio Castillo García\*\*\*, Cap. Alexander Rodríguez Becerá\*\*\*, Cap. Ricardo Téllez Sabornín\*\*\*

\* Doctor en Ciencias Médicas, Especialista de 2do grado de Ortopedia y Traumatología, Profesor Auxiliar.

\*\* Especialista de 2do grado de Ortopedia y Traumatología.

\*\*\* Especialista de 1er grado de Ortopedia y Traumatología.

---

### Resumen:

La artroscopia ha revolucionado la práctica de la cirugía ortopédica al proporcionar la posibilidad de examinar y tratar al mismo tiempo las anomalías intraarticulares. El desarrollo de la artroscopia de la muñeca es resultado de la evolución y progresión de los instrumentales y técnicas empleadas en las grandes articulaciones. Con el interés de divulgar el procedimiento se hace una descripción de la técnica; se destacan aspectos esenciales como la anatomía artroscópica y sus principales indicaciones, en base a lo reportado en la literatura y la experiencia acumulada de los autores durante más de 10 años de la práctica de la artroscopia de la muñeca, en el diagnóstico y tratamiento de varias afecciones en más de 200 pacientes. Se señala que la artroscopia de la muñeca es una técnica útil en el diagnóstico de la patología intraarticular y facilita al mismo tiempo la realización de procedimientos terapéuticos con un mínimo de complicaciones. Palabras clave: artroscopia, articulación de la muñeca

---

### Abstract:

The development of wrist arthroscopy is due to new instruments and special techniques. We present the know-how of the procedure based in more than 10 years of practice in the diagnostic and treatment of 200 patients, we concluded that arthroscopy of the wrist is a very useful procedure that can be done as the treatment of choice in different affections with minimal complications. Key words: arthroscopy, wrist joint

---

### Introducción

La artroscopia es un procedimiento que en la actualidad se puede realizar en el hombro, codo, tobillo, muñeca, cadera, e incluso, en pequeñas articulaciones como las metacarpofalángicas e interfalángicas y la articulación témporomandibular<sup>1</sup>. Esta técnica, no solo permite llegar a un diagnóstico exacto al poder visualizar directamente la patología articular, sino que, a través de un mínimo acceso, se logran resolver muchos de estos problemas, que antes requerían de una gran exposición quirúrgica a cielo abierto con el consiguiente riesgo de un acto

operatorio prolongado, peligro mayor de sepsis y largos periodos de inmovilización y de recuperación, hasta la cicatrización de los tejidos; se puede realizar de forma ambulatoria, disminuyendo ostensiblemente los costos por razones de gastos institucionales<sup>1-3</sup>.

Lo anterior ha permitido que esta técnica haya ganado gran aceptación entre los cirujanos ortopédicos e incluso entre los pacientes, que hoy exigen que se les atienda con los conocimientos y los métodos más recientes, para obtener beneficio con sus bondades y lograr una reincorporación social pronta, mediante el empleo de soluciones eficaces y rápi-

das a los problemas médicos.

Este procedimiento, que pudiera parecer sencillo, requiere de esfuerzo y tenacidad, que permitan adquirir la habilidad necesaria para obtener de ella todas sus virtudes. Este método, con características propias, tiene sus principios, indicaciones y por supuesto, sus limitaciones; no obstante, el necesario desarrollo hará que cada especialista tenga que conocer en detalle lo concerniente a su aplicación en cada articulación, por lo que la artroscopia en los próximos años cambiará la filosofía del tratamiento de muchas afecciones ortopédicas y traumáticas<sup>4</sup>.

La artroscopia de la muñeca fue utilizada por primera vez en pacientes con fines diagnósticos por Yung Cheng Chen<sup>5</sup> en 1970, en la década de los 80, la comienzan a utilizar en los Estados Unidos, Whipple,<sup>2</sup> y luego, Cooney, Botte, North y Meyer<sup>6</sup>; pero no es hasta la segunda mitad de esta década que la técnica queda suficientemente refinada como para que su utilidad diagnóstica y terapéutica tuviera una consideración práctica, con una expectativa favorable, comience a sistematizarse como parte de los algoritmos diagnósticos y se describan algunas soluciones terapéuticas a través de ella<sup>7</sup>.

### TECNICA

El paciente es colocado en la mesa de operaciones en decúbito supino, con el codo en 90° y los dedos señalando al cenit, colocando una tracción por el pulgar, índice y medio con un peso suficiente para espaciar la articulación y permitir la entrada del artroscopio.

Lo primero a considerar son las puertas de entrada por el dorso de la muñeca. Estas han sido bien descritas por varios autores<sup>8-11</sup> coincidiendo todos en los abordajes que toman como referencia los compartimientos de los extensores (fig. 1)

La puerta 1-2 se utiliza para visualizar la cápsula dorsal y con más frecuencia para instalar la irrigación continua de la articulación durante el examen artroscópico. Entre los compartimientos tercero, que corresponde al extenso largo del pulgar y el cuarto, por el que transcurre el extenso común de los dedos se establece la segunda puerta 3-4, justamente 1 cm distal al tubérculo de Lister del extremo distal del radio. El abordaje 3-4 es el utilizado universalmente para

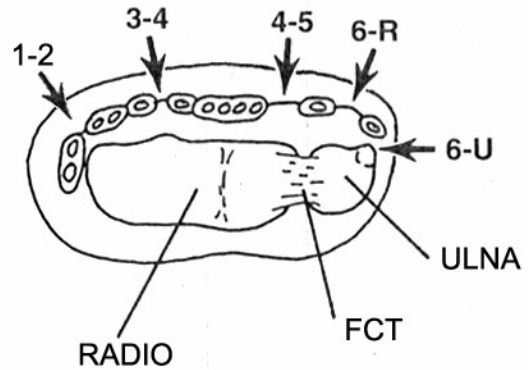


Fig. 1 Puertas de entrada en la articulación radio carpiana con respecto a los compartimientos de los extensores en la muñeca izquierda (esquema)

la introducción del telescopio en el espacio radiocarpal<sup>4,9</sup> y luego, si es necesario, se aborda la articulación por otras puertas.

La puerta 4-5 queda establecida entre el cuarto compartimiento, del extensor común de los dedos y el quinto, que corresponde al extensor propio del meñique. Este abordaje es utilizado para la instrumentación artroscópica con el explorador, las tijeras y pinzas, permitiendo realizar la triangulación desde la puerta 3-4. Se puede introducir el artroscopio por esta vía para examinar las estructuras localizadas hacia la porción ulnar de la articulación<sup>9</sup>.

El abordaje 6R se sitúa radial al extensor ulnar del carpo, en este caso es importante no tomar como referencia el estiloides ulnar por peligro de lesionar el fibrocartilago triangular, quedando un poco más distal que 4-5, una referencia útil es el borde proximal del triquetro. Esta vía se utiliza para visualizar el fibrocartilago, el triquetro, el ligamento triquetosemilunar o para la instrumentación<sup>11</sup>.

La puerta 6U se localiza ulnar al tendón del extensor ulnar del carpo, al nivel aproximado del estiloides radial. Esta vía es más utilizada para la colocación de los sistemas de irrigación y drenaje durante el procedimiento artroscópico.<sup>10</sup>

Para el examen de la articulación mediocarpal, se utilizan las puertas medio carpal radial (MCR) y medio carpal ulnar (MCU) que se localizan a 1 cm distal a los puertas 3-4 y 4-5 respectivamente.<sup>11-12</sup> (fig. 2).

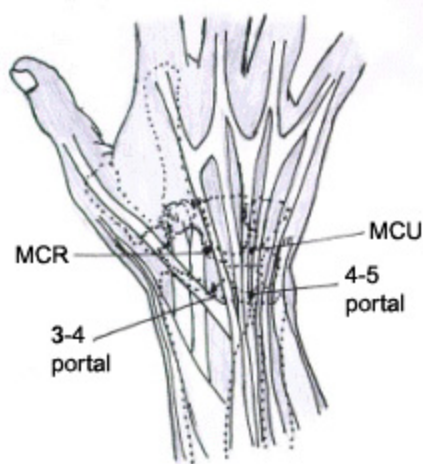


Fig. 2. Abordaje para los espacios MCR y MCU.

Con isquemia del miembro, se introduce una aguja número 20 en el sitio correspondiente a la puerta 3-4, hasta la sensación de caer en un vacío que nos indica haber entrado al espacio articular, se instilan de 7 a 10 ml de solución salina al 0,9 %, notándose el abombamiento articular, retiramos la aguja y con un bisturí no. 11 hacemos una incisión longitudinal de 5mm en la piel y luego con una pinza mosquito se divulsionan los tejidos hasta penetrar en la cápsula articular. En ese momento debe refluir el líquido intraarticular, se introduce la vaina del artroscopio con el mandril romo, se retira este y se introduce el telescopio, luego debe establecerse el sistema de irrigación<sup>4</sup>.

**ANATOMÍA ARTROSCÓPICA.**

Es necesario familiarizarse con la anatomía intraarticular normal antes de poder reconocer la anatomía patológica. Con el explorador se probarán todas las diferentes texturas de las estructuras intraarticulares, que según Whipple<sup>2</sup>, constituye el “dedo índice” del artroscopista (fig. 3).

El aspecto del cartílago normal que cubre a casi todos los huesos, debe aparecer blanco y al palparlo con el explorador, debe ser firme. Los autores comparan su consistencia con la de la corteza del tomate.<sup>12</sup>

El fibrocartilago triangular puede aparecer blanquecino o ligeramente amarillento y apenas notarse al continuarse con la superficie articular del radio. Al palparlo con el explorador, si está íntegro, se nota

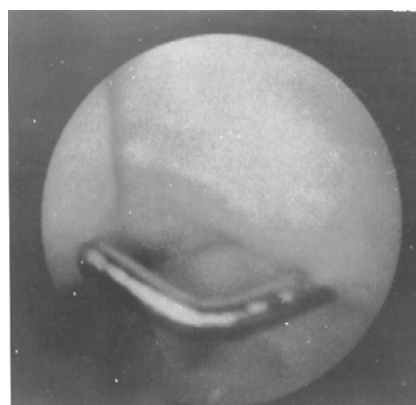


Fig. 3. El explorador identifica la integridad de cada estructura.

menos firme y más elástico que el cartílago y tiende a rebotar ligeramente el explorador, como si se palpara sobre un trampolín<sup>9-11</sup>

Los ligamentos extrínsecos se observan blancos o amarillentos y se pueden diferenciar de la cápsula articular por la dirección de sus fibras más engrosadas. Con el explorador se puede comprobar su integridad y su grado de laxitud. La cápsula articular se visualiza en su porción sinovial intraarticular, de aspecto rosado brillante, con vasos sanguíneos y la textura recuerda al algodón. Las articulaciones deben ser congruentes y el explorador no debe penetrar o quedar trabado a nivel de las articulaciones escafosemilunar o triquetosemilunar.

Es conveniente mantener una rutina durante el procedimiento, lo que evita que se queden estructuras sin examinar<sup>4</sup>. Recomendamos comenzar dirigiendo el artroscopio al lado radial hasta contactar con la cápsula articular y al retirarlo ligeramente se hace nítida la imagen; debe aparecer entre las 12 y las 3 del reloj el escafoides, entre las 7 y las 9 el estiloides radial. Se continúa en sentido distal siguiendo toda la superficie del escafoides y retrocediendo hasta contactar con el semilunar, si el ligamento escafosemilunar está íntegro es apenas imperceptible el paso del escafoides al semilunar y de éste al triquetro si está igualmente íntegro el ligamento triquetosemilunar, dando la impresión de una superficie articular única. Se vuelve al lado radial localizando el estiloides radial, dirigiendo ligeramente el artroscopio hacia abajo se

examina la superficie articular del radio y continuando en sentido ulnar la visualización de tejido fibroso dispuesto regularmente, nos informa la presencia del fibrocartílago triangular, formando con el radio una superficie cóncava que se adapta perfectamente a la convexa que forman el escafoides, el semilunar y el triquetto. En profundidad se visualiza la cápsula articular volar y los ligamentos radiocarpales.

### INDICACIONES.

La primera indicación de un examen artroscópico de la muñeca es la artralgia sin causa explicable por el examen clínico e imagenológico<sup>3,4,7</sup>. La artroscopia tiene un alto por ciento de positividad que suele ser mayor al de la artrografía, TAC y RMN, sobre todo en lo que respecta a las lesiones del ligamento escafosemilunar, que suele ser el hallazgo más frecuente en los estudios artroscópicos de la muñeca, sea como lesión aislada o asociado a otras, como el daño del fibrocartílago, lesiones condrales y otras<sup>13</sup>.

En el diagnóstico de las inestabilidades del carpo, permite evaluar el grado de lesión ligamentaria y el examen dinámico con flexión y extensión<sup>2-4,7</sup>. La presencia de gangliones volares y dorsales, suelen ser expresiones de inestabilidades del carpo oculta y pueden ser solucionadas por la cirugía artroscópica, sin el riesgo de una cicatriz dolorosa o antiestética que con frecuencia se presenta en la cirugía abierta de los gangliones del carpo<sup>4,7,14</sup>.

Es de gran utilidad en las fracturas articulares del extremo distal del radio, permitiendo evacuar el hematoma intraarticular y las bandas de fibrina que suelen ser responsables de rigidez articular al curar la fractura, posibilita extraer cuerpos libres en la articulación y el control visual de la restauración de la superficie articular así como el diagnóstico y tratamiento de lesiones asociadas capsulares, ligamentarias o fracturas de huesos del carpo<sup>15,16</sup>.

Otras indicaciones son menos frecuentes, como en la enfermedad de Kienböck<sup>17</sup>, osteoartritis radiocarpales, artritis reumatoidea, sobre todo en etapas tempranas de la enfermedad, antes del establecimiento de las deformidades, suele ofrecer los mejores resultados al realizar la sinovectomía<sup>7</sup>.

La artroscopia de la muñeca se ha utilizado en los últimos años como el pilar fundamental en el diag-

nóstico precoz y de certeza de las afecciones que interesan esta articulación. Ha permitido mejorar el diagnóstico en pacientes con lesiones crónicas, ofrece soluciones terapéuticas más eficaces, al permitir al cirujano llegar a una comprensión de la extensión y tipo de lesión, que posibilita planificar mejor un acto operatorio con un mínimo de imprevistos.

### BIBLIOGRAFÍA

1. Willems WJ, van Kampen A, Verhaar JA. One hundred years of orthopaedics in Netherlands: Arthroscopy. *Ned Tijdschr Geneesk.* 1998;142(19):1064-73
2. Whipple TL. Diagnostic and surgical arthroscopy of the wrist. In *The Upper Extremity in Sports Medicine*. JA Nicholas and EB Hershman Editors, 2th ed. Mosby 1995, p 383
3. Pilny J. Arthroscopy in the diagnosis and therapy of the wrist disorders. *Acta Chir Orthop Traumatol Cech.* 2004;71(2):106-9 (ISSN: 0001-5415)
4. Leyva Basterrechea F, Pérez Capdet P. Artroscopia diagnóstica quirúrgica de la muñeca. Tesis doctoral. 2001, Instituto Superior de Medicina Militar "Dr. Luís Díaz Soto. Ciudad de la Habana.
5. Cheng Y Ch. Arthroscopy of the wrist and finger joints. *Orthop Clin North Am.* 1979;10:723-33
6. Wright PE. Muñeca. En *Cirugía Ortopédica de Campbell*. Editado por S. Terry Cannale. 9a edición. Editorial Harcourt Brace, Madrid. 1998, pág. 3445
7. Fontes D. Wrist arthroscopy. Currents indications and results. *Chir Main.* 2004;23(6):270-83 (ISSN: 1297-3203)
8. Abrams RA, Petersen M, Botte MJ. Arthroscopic portals of the wrist. An anatomy study. *J Hand Surg.* 1994; 19-A(6):940-4
9. Buterbaugh GA. Radiocarpal arthroscopy portals and normal anatomy. *Hand Clin.* 1994;10(4):567-76
10. Grechening W, Peicha G, Fellingner M, Seiber FJ. Anatomical and safety considerations in establishing portal used for wrist arthroscopy. *Clin Anat.* 1999;12(3):179-85
11. Viegas SF. Midcarpal arthroscopy: anatomy and portals. *Hand Clin.* 1994;10(4):577-87
12. Geissler WB, Freeland AE, Weiss A-P, Chow JCY. Technique of wrist arthroscopy. *Instructional*

Course Lectures, AAOS. J Bone Joint Surg. 1999;81-A(8):1184-97

13. Meier R, Schmitt R, Krimmer H. Wrist lesions in MRI, arthrography compared with wrist arthroscopy. Hand Chir Mikrochir Plaschir. 2005;37(2):85-9 (ISSN: 0722-1819)

14. Beredjinklian BK, Bozentka DJ, Leung YL, Monaghan BA. Complications of wrist arthroscopy. J Hand Surg. 2004;29(3): 406-11 (ISSN:0363-5023)

15. Doi K, et. al. Intra-articular fractures of the distal

aspect of the radius: arthroscopically assisted reductions compared with open reduction and internal fixation. J Bone Joint Surg. 1999;81-A(8):1093-1110

16. Trumble TE et. al.. Intra-articular fractures of the distal aspect of the radius. Instructional Course Lectures. AAOS. J Bone Joint Surg. 1998;80-A(4):582-600

17. Menth Chiari WA, Poehling GG, Wiesler ER. Arthroscopic debridament for the treatment of Kienböck´s disease. Arthroscopy. 1999;15(1):12-9