

Invest. Medicoquir 2019 (septiembre); 11(3)

ISSN: 1995-9427, RNPS: 2162

ARTÍCULO ORIGINAL

Efectividad de la radiación laser en el tratamiento de las aftas bucales

Effectiveness of the laser radiation in the treatment of the bucal aphthas

Guido Garrido Suárez¹, Sonia Castañeda Saavedra¹

I Facultad de Estomatología Raúl González Sánchez . La Habana, Cuba.

RESUMEN

Introducción. Las aftas bucales son una de las lesiones más frecuentes de la cavidad bucal, de origen desconocido, que aparecen durante el curso de ciertas enfermedades.. **Métodos.** Se realizó un estudio de intervención terapéutica, para medir la efectividad del láser de baja potencia en 80 pacientes que asistieron a las consultas de la Clínica Estomatológica Docente H y 21, con diagnóstico de afta bucal. A todos se les aplicaron parámetros analgésicos y antiinflamatorios, con sesiones diarias que variaron entre uno y cinco frecuencias. **Resultados.** El 80 % de los pacientes presentó remisión de los síntomas dolorosos en más del 50 % entre la primera y tercera visita. Las lesiones desaparecieron totalmente en el 62.5 % de los pacientes alrededor del quinto y sexto día aproximadamente. **Conclusiones:** Se demostró la efectividad del tratamiento y un aumento en la calidad de vida de los pacientes.

Palabras clave: afta bucal, láser.analgésicos

ABSTRACT:

Introduction.: The buccal aphthas are one of the more frequent injuries of the buccal cavity, of unknown origin, that appear during the course of certain illnesses.

Methods. We carried out a study of therapeutic intervention, to measure the effectiveness of the laser of going down power in 80 patients that were present at the consultations of the Estomatológica clinic educational H and 21, with diagnosis of buccal aphtha. To all is applied you analgesic parameters and antinflamatorioses, with daily sessions they varied between one and five frequencies. **Results.** 80 % of the patients remitted the painful symptoms and more tan 50% did it between the first and third visits. The injuries disappeared totally in 62.5 % of the patients about the and sixth day approximately. **Conclusions.** It demostrated the effectiveness of the treatment and therefore an increase in the quality of life of the patients.

Key words: buccal aphthas, laser. analgesic

INTRODUCCIÓN

El creciente auge de modernos equipos emisores de láser de baja potencia encuentran un sinnúmero de aplicaciones en la práctica diaria odontológica por sus efectos analgésicos, anti-inflamatorios y bioestimulantes, que coadyuva en los tratamientos de diferentes especialidades, tales como la irradiación de los tejidos duros del diente, procesos inflamatorios en tejidos blandos, intervenciones quirúrgicas hasta coadyuvante de la terapia tradicional, en los procesos posoperatorios en una forma más rápida y segura.¹ El primer láser fue construido por el norteamericano T. H. Maiman en 1960, constituyó un láser rubio formado por un cristal de Al_2O_3 , también llamado *corindón*. A partir de entonces comenzó el desarrollo vertiginoso del láser y en la actualidad se conocen más de 100 000 tipos diferentes que se utilizan en distintas ramas de las ciencias. Las investigaciones con láser en el área odontológica comenzaron en los primeros años de la década del 60 y en 1988 en el Primer Congreso de Láser en Japón, se fundó la ISLD (International Society of Laser Dentistry), posteriormente la FDA aprobaba el uso del láser para cirugía de tejidos blandos en la cavidad bucal.^{2, 3}

El efecto láser terapéutico se debe a la interacción de la luz con los procesos metabólicos celulares, por lo que a este tipo de láser se le llama bioestimulante, por su excelente estimulación biológica celular. Es una emisión de información

para las células o tejidos con el fin de lograr una normalización de la función. La estimulación del rayo láser es un impulso adecuado para el sistema de información del organismo.⁴

La luz láser con longitud de onda en el rojo visible puede penetrar como máximo hasta unos 7 mm de profundidad a partir de la epidermis. Se utiliza para la cura de las aftas bucales, por su efecto antiinflamatorio y regenerador tisular.⁵ Posee también acción analgésica, pero por su poca profundidad de penetración se limita a problemas superficiales, puntos de acupuntura y/o puntos triggers.⁶

Efecto terapéutico según energía depositada (joules/cm²)

1-) Analgésico (2-4J/cm² o 40-80 J/cm² (Método Almeida, Massine y Vélez. lo multiplican por 20)

2-) Antiinflamatorio(1-3J/cm² o 20 a 60J/cm²)

3-) Regenerativo (3- 6J/cm² o 60 a 120 7J/cm²).^{7, 8}

El láser de baja potencia es un equipo con una probada efectividad en el tratamiento de enfermedades de cualquier sistema, que cursen con inflamación, dolor, y/o de regeneración tisular.⁹

Esta terapia; se le puede aplicar a niños, ancianos y embarazadas, en zonas alejadas del feto. Tiene como ventajas:disminuye o evita el tratamiento medicamentoso y sus reacciones adversas¹⁰.

El láser de baja potencia está considerado como un láser que puede incluirse desde la clase II hasta la clase IIIa, según la potencia utilizada y los criterios de seguridad requeridos por el Instituto Americano Nacional de Estandarización (ANSI). Estos equipos pueden producir daños en el globo ocular si el haz de luz incide directamente en él, por lo que tanto el paciente como el operador o cualquier persona dentro del área de aplicación, deberán ir perfectamente protegidos, ya que el haz de energía láser puede ser reflejado por instrumentos próximos a la zona operatoria o incluso por los propios tejidos.^{11,12}

Por este motivo es imprescindible el uso de gafas protectoras especiales, tanto para el paciente como para el profesional, sus ayudantes y el personal auxiliar,

evitando las superficies reflectantes cerca de la zona operatoria. También debe señalizarse adecuadamente (carteles azules con letras blancas) las áreas donde se trabaja con láser.^{13, 14}

A pesar de que esta terapia viene utilizándose hace algunos años, en nuestro servicio, no se han llevado a cabo investigaciones que demuestren el comportamiento de la terapia láser en afecciones estomatológicas en pacientes que acuden a la Clínica Estomatológica Docente H y 21, aspecto este que nos motivó a realizar esta investigación.

MÉTODOS

Se realizó una intervención terapéutica para evaluar la aplicación del láser en 80 pacientes de ambos sexos, con diagnóstico de afta bucal, que acudieron al servicio de la Clínica Docente H y 21, de la provincia La Habana, en el período comprendido entre septiembre de 2018 a junio de 2019.

Se excluyeron aquellos pacientes que no estaban de acuerdo en participar en la investigación, pacientes con procesos neoplásicos en la zona del abdomen, embarazadas, pacientes portadores de epilepsia, hipertiroidismo y pacientes con marcapasos implantados.

El diagnóstico de afta bucal se realizó en la consulta de estomatología general integral mediante un examen clínico completo, para lo cual, el examinador se situó frente al paciente, procedió al examen utilizando el set de clasificación que cuenta con espejo bucal plano, explorador y pinza para algodón.

Posteriormente a esta etapa, los pacientes con el diagnóstico de la lesión se remitieron a la consulta de láser; la evolución y reacciones adversas fueron registradas en la historia clínica de salud buco dental con los datos generales del paciente y las variables de interés definidas para la investigación.

En la consulta de láser el especialista responsable realizó un minucioso examen para corroborar la lesión remitida y procedió a realizar el esquema de tratamiento indicado. A todos se les aplicaron parámetros analgésicos, antiinflamatorios y regenerativos de (3J/cm² o 60 J/cm², con sesiones diarias o alternas, que

variaron entre uno y cinco frecuencias. Se aplicó la técnica de irradiación puntual local. Laserpuntura: Ig4, ID17,B6.

La terapia se realizó con un equipo de láser: FISSER-21 (diodos láser de emisión continua), que presenta las siguientes características técnicas: longitud de onda: 650, 780 nm, área del haz láser a la salida de la punta del aplicador: 7 mm², tiempo de exposición: 1s á 20 min, frecuencia: 50 – 60 Hz, potencia: 40 mW.

Luego de recopilada la información se realizó el procesamiento y análisis estadístico de los datos mediante el sistema SPSS, versión 15.0 para Windows.

RESULTADOS

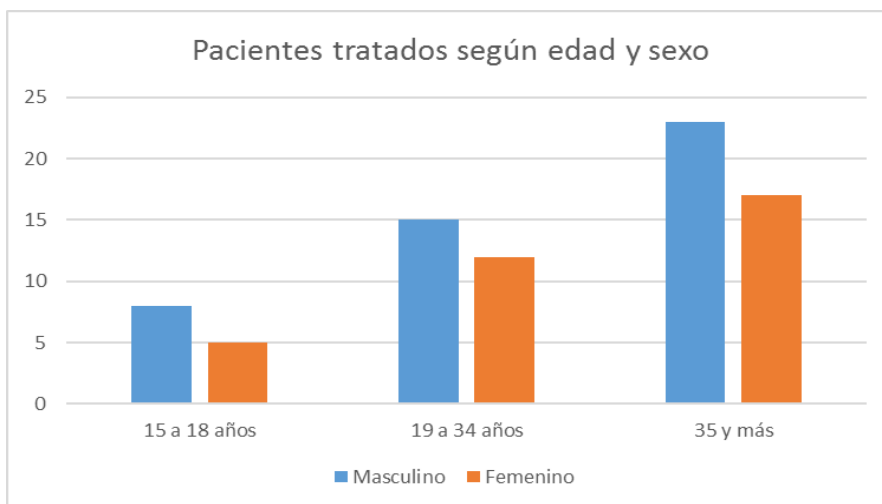


Figura 1. Distribución de pacientes según edad y sexo

Tal y como muestra la figura 1, la mayor frecuencia de pacientes tratados se encontró en el grupo de 35 y más años de edad; esto se debe a que en estas edades es cuando mayormente se presentan la gran mayoría de los factores de riesgo que desencadenan dichas lesiones. (Figura 1).

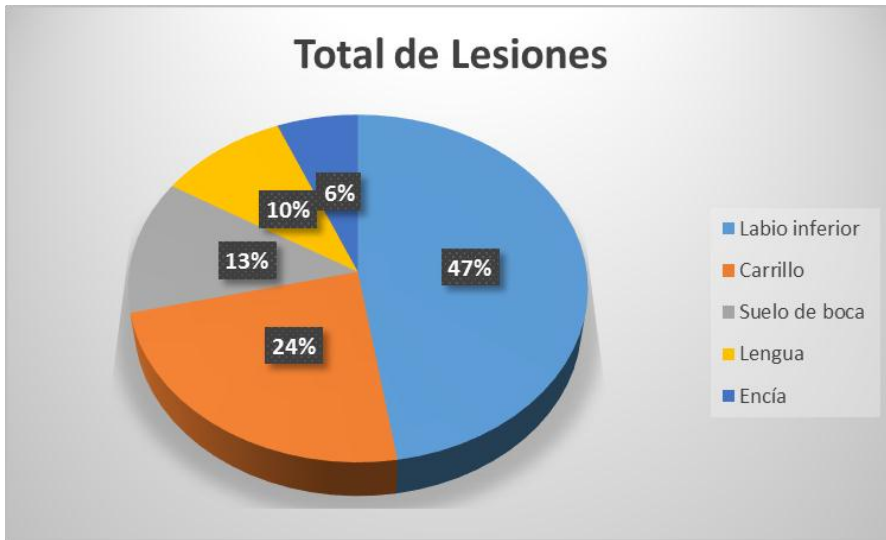


Figura 2. Distribución de lesiones en la región oral

El gráfico 2 muestra la distribución de las aftas bucales en la región oral, la zona del labio inferior resultò la de mayor aparición,(47 %), seguido del carrillo con un 24 %, suelo de boca, 13 %, lengua, 10 % y encía, 6 %, respectivamente.

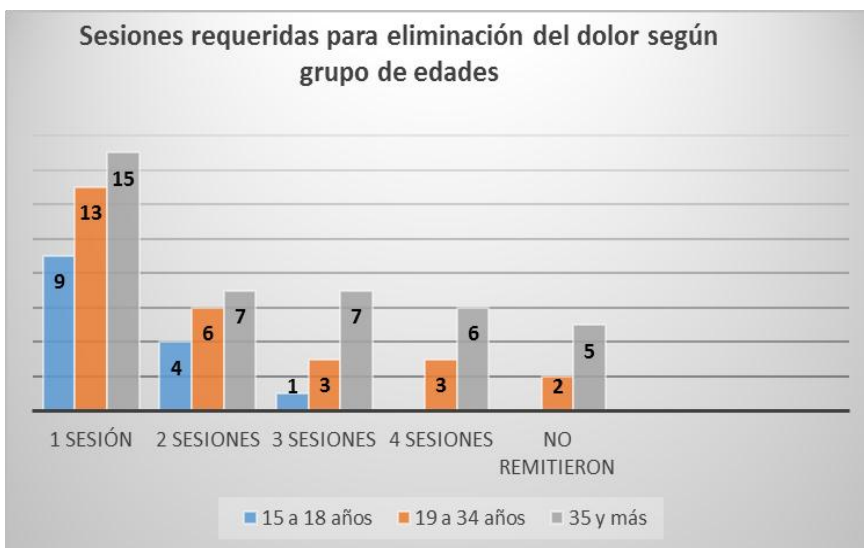


Figura 3. Número de sesiones requeridas según grupos de edad

La mayor parte de los pacientes refirieron alivio el dolor en la primera aplicación. La efectividad del tratamiento se alcanzó en la cuarta sesión, donde se logró el alivio total de los síntomas; sobre todo para las edades comprendidas de 19 a 34 y

35 años y más; 7 pacientes tuvieron que esperar por el curso normal de la enfermedad, que es de 7 a 10 días, para el alivio total de sus síntomas.

DISCUSIÓN

El mayor porcentaje de pacientes con aftas hallados en el grupo entre 35 y 59 años de edad está en correspondencia con el hecho de que es en estas edades cuando mayormente se presentan la gran mayoría de los factores de riesgo que desencadenan dichas lesiones. Esto coincide con lo planteado por Zhegova G, Rashkova M, Rocca JP en su estudio Minimally invasive treatment of dental caries in primary teeth using an Er:YAG Laser.¹⁵

La localización de las lesiones en la región oral coincide con estudios realizados por Kim KS, Lee DH, Kim SG, en el 2018,¹⁶.

Con respecto al número de sesiones requeridas para el alivio de los síntomas dolorosos que presentaban los pacientes, destaca que la acción máxima del tratamiento se alcanzó en la primera aplicación, donde el mayor número de pacientes refirió que había desaparecido el dolor. Similares resultados se obtuvieron en una investigación realizada por Garrigó Andreu MI, Valiente Zaldívar C. en el tratamiento de la estomatitis aftosa recurrente.^{11,12}, donde los pacientes decían sentirse mejor después de la primera aplicación.

CONCLUSIONES

La laserterapia tiene resultados excelentes en el tratamiento de las aftas bucales, con un número que oscila entre 1 y 3 aplicaciones, respectivamente, para el alivio total de los síntomas dolorosos que acompañan a esta lesión.

REFERENCIAS BIBLIOGRÁFICAS:

1. Torre Rodríguez E de la, Aguirre Espinosa I, Fuentes Mendoza V, Peñón Vivas PA, Espinosa Quirós D, Núñez Fernández J. Factores de riesgo asociados a trastornos temporomandibulares. Rev Cubana Estomatol [en línea]. 2013 [citado 09/4/2019]; 50(4):364-73. Disponible en: <http://scielo.sld.cu/pdf/est/v50n4/est04413.pdf> [Links]

2. Petrucci A, Sgolastra F, Gatto R, Mattei A, Monaco A. Effectiveness of low-level laser therapy in temporomandibular disorders: a systematic review and meta-analysis. *J Orofac Pain*. 2011; 25(4):298-307
3. Mesa Rodríguez LE, Ureña Espinosa M, Rodríguez González Y, Medero Rodríguez N. Comportamiento del Síndrome dolor disfunción de la Articulación Temporomandibular con tratamiento medicamentoso y láser. *Rev Electr Zoilo Marinello Vidaurreta* 2018 [citado 13/01/2019]; 34(1): Disponible en: <http://revzoilomarinellosld.cu/index.php/zmv/article/view/412>
4. Walsh LJ. Low level laser therapy. Brisbane, The University of Queensland [en línea]. 2012 [citado 13/01/2019]. Disponible en: http://dermanova.spdev.co.nz/images/custom/lllt_article.pdf.
5. Khan M, Vijayalakshmi KR, Gupta N. Low intensity laser therapy in disc derangement disorders of temporomandibular joint: A review article. *Int J Odontostomat* [en línea]. 2013 [citado 13/01/2016]; 7(2):235-239. Disponible en: <http://www.scielo.cl/pdf/ijodontos/v7n2/art13.pdf>.
6. Blanco M. Tratamiento protésico en el síndrome dolor disfunción de ATM. Policlínico "Asdrúbal López" Febrero-Diciembre 2006 [tesis]. Guantánamo: Clínica Estomatológica Lidia Doce; 2017.
7. La O Salas NO, Corona Carpio MH, Rey Prada BM, Arias Arañó Z, Perdomo Marsilly X. Gravedad de la disfunción temporomandibular MEDISAN [en línea]. 2006 [citado 13/01/2019]; 10(2): [aprox. 12 p.]. Disponible en: http://bvs.sld.cu/revistas/san/vol10_2_06/san09206.pdf.
8. Rivero Reyes RA, González Rodríguez Y, Rodríguez González Y, Ureña Espinosa M. Caracterización del síndrome dolor disfunción de la articulación temporomandibular. *Rev Electr Zoilo Marinello Vidaurreta* [en línea]. 2008 [citado 04/02/2019]; 33(4):[aprox. 9 p.]. Disponible en: http://www.ltu.sld.cu/revista/index_files/articles/2008/oct-dic2008/oct-dic08_3.html.
9. Rodríguez Cabrera K, Díaz Cruz C, Rosales Álvarez Z, Abreu Noroña A, Rosales Álvarez G. Radiación Láser de baja potencia en el tratamiento del dolor disfunción de la ATM. *CIGET Pinar del Rio*. 2003; 5(3):[aprox. 9 p.]. <http://www.ciget.pinar.cu/Revista/No.2003-3/laser.htm>.]

10. Usha V, Ramesh Srinivasab V. Temporomandibular joint internal derangement - A review. SRM Univ J Dental Sci . 2016 [citado 13/01/2019]; 2(4):334-9. Disponible en: http://www.srmjrds.in/temp/SRMJResDentSci24334-5071395_140513.pdf.
11. Garrigó Andreu MI, Valiente Zaldívar C. Efectos biológicos de la radiación láser de baja potencia en la reparación hística. Rev Cubana Estomatol [Internet]. Ago 1996 [citado 27 Jul 2015];33(2):60-3. Disponible en: http://scielo.sld.cu/scielo.php?script=sci_arttext&pid=S0034-75071996000200002
12. Valiente Zaldívar C, Garrigó Andreu MI. Laserterapia y Laserpuntura para estomatología [Internet]. La Habana: Editorial Ciencias Medicas; 2006. Disponible en: http://bvs.sld.cu/libros/laserterapia_y_lasercupuntura/completo.pdf
13. Van Breugel HH, Engels C, Bar PR. Mechanisms of action in laser-induced photobiomodulation depend on the waveleght of the laser. Lasers Surg Med 2015;13(Suppl 5):36 a.
14. Wei Y, Naim JO, Lanzafame RJ. The effects of laser irradiation on the release of fibroblast growth factor from 373 fibroblast in vitro. Lasers Surg Med 2017;13(Suppl 5):39a.
15. Zhegova G, Rashkova M, Rocca JP. Minimally invasive treatment of dental caries in primary teeth using an Er:YAG Laser. Laser Ther. 2014 Dec 27;23(4):249-54.
16. Kim KS, Lee DH, Kim SG. Effects of low incident energy levels of infrared laser irradiation on the proliferation of streptococcus mutans. Laser Ther. 2018;4:81-5. Disponible en: https://www.jstage.jst.go.jp/article/islsm/7/2/7_95-OR-08/_pdf

Recibido: 12 de julio de 2019

Aceptado: 17 de septiembre de 2019

Guido Garrido Suárez. Agustina #152 apto A-1 entre Gertrudis y Josefina.
Municipio 10 de Octubre, La Habana, Cuba
Correo electrónico: guidogasu@infomed.sld.cu